

*Serie nouă*



# REVISTA ROMÂNĂ DE **CARDIOLOGIE**



**GHIDUL**  
**SOCIETĂȚII EUROPENE DE CARDIOLOGIE**  
PENTRU DIAGNOSTICUL ȘI TRATAMENTUL  
DISECȚIEI DE AORTĂ

„Gânditorul”, Auguste Rodin

REVISTA ROMÂNĂ DE CARDIOLOGIE Vol. XIX, Suplimentul B, An 2004



ELSEVIER



EUROPEAN  
SOCIETY OF  
CARDIOLOGY

## Diagnosticul și tratamentul disecției de aorta\*

### Recomandările comitetului Societății Europene de Cardiologie privind disecția de aorta\*\*

R. Erbel (președinte), F. Alfonso, C. Boileau, O. Dirsch, B. Eber, A. Haverich, H. Rakowski, J. Struyven, K. Radegran, U. Sechtem, J. Taylor, Ch. Zollikofer.

Revizori interni: W. W. Klein, B. Mulder, L. A. Providencia

#### Sumar

- Preambul
- Introducere
- Bolile peretelui aortic
  - Boli congenitale
  - Bolile aortei în primii ani de viață și în copilărie
  - Îmbătrânirea aortei
  - Etiologia anevrismului și disecției de aortă
- Stadializarea disecției de aortă
  - Disecția aortică clasică (clasa 1)
  - Hematomul / hemoragia intramurală (clasa 2)
  - Disecția aortică discretă / minimă (clasa 3)
  - Ruptura / ulcerația plăcii (clasa 4)
  - Disecția aortică traumatică / iatrogenă (clasa 5)
- Evaluare clinică
  - Tablou clinic
  - Algoritm de diagnostic în camera de urgență
  - Inițierea tratamentului
- Metode necesare diagnosticului
  - Disecția aortică acută sau în evoluție
  - Informații adiționale

\*Acest document a fost revizuit de membrii Comitetului de inițiativă științifice și clinice și de membrii board-ului Societății Europene de Cardiologie (vezi Apendice 2), care au aprobat documentul în 2001. Acest document a primit acceptul ACC de către Board-ul Colegiului American de Cardiologie în 2001 (vezi Apendice 3). Textul integral este valabil pe pagina web a Societății Europene de Cardiologie. ACC prezintă documentul la secțiunea 'ACC Endorsement' pe pagina lor web, cu conexiune către pagina web a ESC.

\*\*Pentru afilierea membrilor comitetului vezi Apendice 1.



Tehnici imagistice

Ecocardiografia transtoracică / ecocardiografia transesofagiană (TTE / TEE)

Tomografie computerizată (CT)

Imagistica prin rezonanță magnetică

Aortografia

Ecografie intravasculară (IVUS)

Tratament chirurgical și intervențional

Tratament chirurgical

Terapia intervențională: implantare percutană de stent și/sau fenestrare percutană

Tehnici intervenționale

Rezultatele terapiei intervenționale

Complicațiile terapiei intervenționale

Urmărirea pacienților cu disecție de aortă

Istoria naturală și prognosticul disecției de aortă

Supravegherea pacienților cu sindromul Marfan

Explorarea imagistică în perioada de urmărire

Reintervenția chirurgicală

Bibliografie

## Preambul

Ghidul provizoriu a fost realizat de către Grupul de Lucru pentru Disecția de Aortă al ESC la sugestia Comitetului pentru Inițiative Științifice și Clinice și a fost aprobat de către Consiliul de Conducere al ESC la ședința sa de pe 17 iunie 1997.

Acest Grup de Lucru este format din 11 membri incluzând reprezentanți ai Asociației Europene de Radiologie și al Societății Europene de Cardiologie Pediatrică ca și dintr-un membru desemnat de către Colegiul American de Cardiologie în scopul de a dobândi girul ACC (ACC endorsement). Acești membri au fost toți acceptați de către Consiliul de Conducere al ESC pe baza sugestiilor formulate de către comitetul pentru Inițiative Științifice Clinice. În plus, subiectele controversate au fost dezbătute între membri pe baza unei platforme e-mail cât și pe calea conferințelor telefonice.

A fost pregătită trecerea în revistă a literaturii și luările de poziție. La solicitarea comitetului pentru Inițiative Științifice Clinice pozițiile Grupului de Lucru

au fost prezentate la congresul ESC din august 1999 de către U. Sechtem în conferința referitoare la ghidurile din urgențe.

În final, documentul a fost distribuit pentru corectare și girare tuturor membrilor și a fost revăzut periodic în privința consistenței de către revizori interni. S-au depus eforturi pentru a fi incluse toate dovezile importante referitoare la diagnosticul și tratamentul disecției de aortă. Membrii au fost preveniți că, în ceea ce privește testele de diagnostic și procedurile chirurgicale și intervenționale, nu sunt disponibile date medicale bazate pe dovezi pentru grupul A și B, astfel încât a fost utilizată o gradare a consensului membrilor. Gradul CI reprezintă consensul tuturor membrilor, gradul CII reprezintă consensul majorității membrilor dar fără date suficiente care să susțină această decizie, gradul CIII - absența consensului, date absente/puține care să susțină un punct de vedere.

## Introducere

Bolile cardiovasculare reprezintă cauza majoră de deces în țările dezvoltate ca și în numeroase țări în curs de dezvoltare așa cum a raportat Grupul de Lucru al Societății Europene de Cardiologie, opinie care este probată de statisticile europene referitoare la mortalitatea și morbiditatea cardiovasculară<sup>1</sup>.

Bolile aortei contribuie la creșterea mortalității cardiovasculare globale. Noi metode imagistice - ecocardiografia transesofagiană, imagistica prin rezonanță magnetică nucleară, computer-tomografia spirală, computer-tomografia cu fascicul de electroni au fost introduse în practică în ultima decadă. Aceste noi tehnici imagistice conduc la un diagnostic mai corect și mai precoce al afecțiunilor aortice chiar în condiții de urgență. Aceste noi tehnici imagistice au modificat abordarea terapeutică a pacienților în decursul ultimilor

ani conducând la un diagnostic și la luarea mai precoce a deciziilor<sup>2-6</sup>.

În pofida acestui progres rapid, încă nu s-a obținut consensul general referitor la strategia de abordare a acestor pacienți. Din acest motiv, Grupul de Lucru a solicitat opinii unei largi varietăți de experți cu scopul de a formula recomandări care să conducă la cele mai bune strategii diagnostice. Procesul de diagnosticare se va baza pe evaluarea clinică și pe utilizarea unor diverse tehnici imagistice disponibile în scopul de a stabili un diagnostic rapid și corect evitând riscurile ce decurg din întârzierea formulării acestuia. În final, Grupul de Lucru va comenta strategiile terapeutice aplicate pacienților cu sindroame aortice acute.

## Bolile peretelui aortic

Toate mecanismele (Fig. 1) care reduc rezistența peretelui aortic, în special a laminei media, conduc la un stress parietal crescut care poate induce dilatarea aortei și formarea anevrismului, generând eventual disecția de aortă sau ruptura acesteia.

### Bolile congenitale

Trei afecțiuni congenitale majore sunt cuprinse în acest grup: sindromul Marfan, sindromul Ehler-Danlos și alte forme familiare ale anevrismelor și disecțiilor aortei toracice.

#### Sindromul Marfan

Sindromul Marfan<sup>7,8</sup> este o afecțiune a țesutului conjunctiv transmisă autosomal dominant cu o incidență estimată de 1/5000; totuși, peste 25% dintre cazuri sunt probabil sporadice. Acest sindrom interesează numeroase sisteme: schelet, ochi, cardio-vascular, pulmonar, tegumente și derm precum și duramater. În 1986 un grup internațional de experți a convenit asupra unor criterii diagnostice care să diferențieze sindromul Marfan de alte afecțiuni similare. Acest set de criterii este cunoscut sub denumirea de “nosologia Berlin”<sup>7</sup>. Deoarece această nosologie nu cuprindea toate posibilitățile întâlnite în practică au fost propuse recent o serie de criterii revizuite cunoscute ca noua “nosologie Gent”<sup>8</sup>. Aceste noi criterii includ mai multe cerințe stringente pentru diagnosticul sindromului Marfan la rudele pacienților cu afectare

neechivocă. O atenție specială s-a acordat atingerii scheletice, considerată ca un criteriu major dacă cel puțin patru din opt manifestări tipice ale bolii erau prezente ca și contribuției potențiale a analizei moleculare la diagnosticul sindromului Marfan și al delimitării de criteriile de diagnostic ale altor afecțiuni moștenite care se suprapun pe sindromul Marfan. Deoarece anomaliile colagenului și elastinei sunt caracteristicile proeminente ale acestei afecțiuni, sindromul Marfan a fost considerat mult timp ca fiind urmarea unui defect al uneia sau a alteia dintre acestea. Totuși, studiul proteinelor și al genelor acestora a demonstrat că nici una dintre ele nu sunt implicate. Sakai și colaboratorii au identificat o nouă proteină a matricei extracelulare pe care au denumit-o “fibrilină”<sup>9</sup>. Această proteină este un constituent major al microfibrilelor identificate în matricea extracelulară, sub formă de agregate izolate sau asociată strâns cu fibrele de elastină. Până în prezent peste 100 de mutații diferite au fost identificate în gena fibrilinei-1 la pacienții cu sindrom Marfan<sup>10</sup>. Mutația a fost identificată în formele complete și incomplete ale sindromului Marfan dar și în spectrul afecțiunilor conexe, unele dintre ele asociate de asemenea cu disecția de aortă: sindromul Shprintzen-Goldberg<sup>11</sup>, formele familiale sau izolate de anevrisme aortice<sup>12</sup> și fenotipul “MASS”<sup>13</sup>. Aceste rezultate definesc un nou grup molecular – cel al “fibrilinopatiilor de tip I”<sup>14</sup>.

Variabilitatea clinică observată în cadrul sindromului Marfan este doar parțial explicată printr-un mare număr de mutații identificate ale genei fibrilinei-1. Hetero-

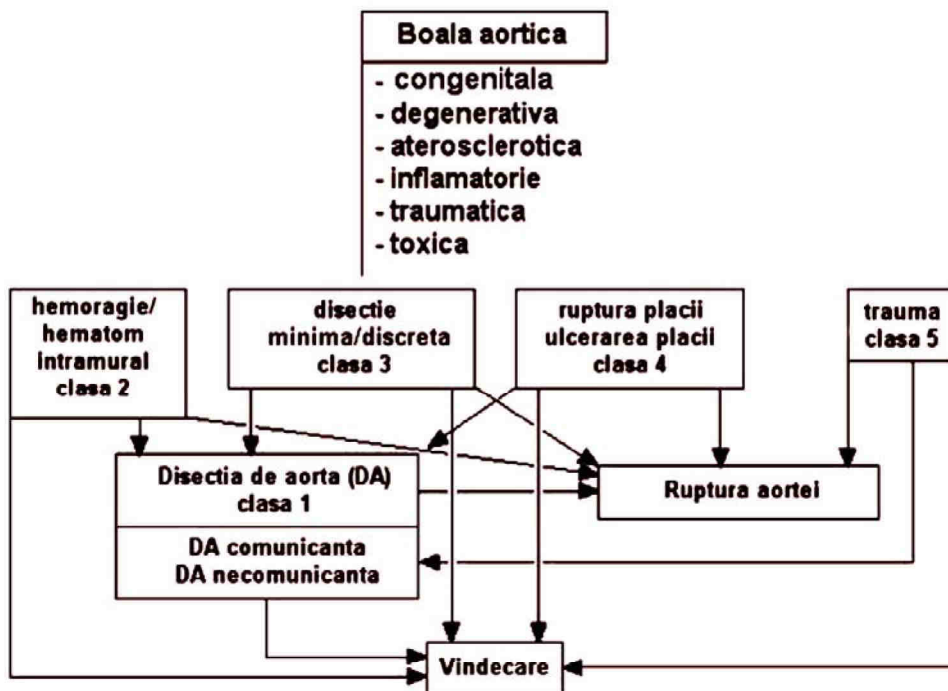


Figura 1. Reprezentarea schematică a diferitelor etiologii ale afectării aortei ce pot determina disecția de aortă cu includerea progresiei și regresiei afecțiunii.



genitatea genetică și implicarea unei a doua gene (MFS2 pentru sindromul Marfan tip 2)<sup>15</sup> a fost demonstrată într-o familie de francezi.

Procentul cazurilor de sindrom Marfan asociat cu mutații ale MFS2 este necunoscut. Totuși, prin studii ale proteinelor, câteva echipe de cercetători au stabilit că 7-16% dintre pacienții cu sindrom Marfan prezintă un metabolism normal al fibrilinei<sup>16,17</sup>.

### Sindromul Ehler-Danlos

Sindromul Ehler-Danlos (SED) reprezintă un grup heterogen de afecțiuni moștenite ale țesutului conjunctiv

#### Rezumat

Sindromul Marfan prezintă o semnificativă variabilitate clinică. Au fost identificate un număr de mutații, în particular ale genei fibrilinei-1 (FBN-1). Criteriile genetice sunt utile în identificarea formelor incomplete de sindrom Marfan.

caracterizat prin hipermobilitate articulară, hiperextensibilitate tegumentară și fragilitate tisulară. Au fost descrise 11 tipuri de SED. Prevalența SED nu este clar cunoscută. O incidență estimată de 1/5000 nașteri este deseori amintită; aceasta reprezintă frecvența agregată a afecțiunii. Nu există predispoziții rasiale sau etnice<sup>18</sup> ale afecțiunii. Interesarea aortei este observată în principal în SED tip IV<sup>19</sup>, care este transmis autosomal dominant. Totuși, aproximativ 50% din cazuri reprezintă mutații noi<sup>19</sup>. Într-o nosologie revizuită recent, SED tip IV reprezintă doar un membru al "SED tip vascular"<sup>20</sup>. Afecțiunea este produsă de defectele structurale ale lanțului proalfa1(III) al colagenului tip III codat de gena COL3A1 situată pe cromozomul 2q31<sup>21,22</sup>.

### Ectazia anulo-aortică și disecția aortică familială

Termenul de ectazie anulo-aortică a fost utilizat prima dată în 1961 de către Ellis *et al* pentru a descrie o entitate

#### Rezumat

Interesarea aortică este tipică sindromului Ehler-Danlos, o afecțiune a țesutului conjunctiv caracterizată prin hipermobilitate articulară, hiperextensibilitate tegumentară și fragilitate tisulară. Această afecțiune este determinată de către defectele structurale ale lanțului proalfa1 (III) al colagenului tip III.

clinică acum recunoscută a fi prezentă la 5-10% dintre pacienții la care se efectuează protezare valvulară aortică pentru insuficiență aortică pură<sup>23</sup>. Două studii recente au analizat agregarea familială a dilatării și disecției aortei toracice. Riscul relativ al tatălui, fraților și surorilor pacientului de a dezvolta un anevrism aortic a fost de 1-8, 10-9 și respectiv 1-8<sup>10</sup>. Acest raport oferă de asemenea

probe în favoarea unei afecțiuni transmise prin cromosomii sexuali. În 38-5% dintre familii existau dovezi ale unei transmiteri autosomal dominante, în 23-1% din cazuri - autosomal dominante sau legate de cromosomul X și în 26-9% din cazuri - recesiv atât autosomal cât și legat de cromosomul X<sup>24</sup>. Aceste rapoarte nu numai că subliniază importanța agregării familiale dar și existența foarte probabilă a unei heterogenități genetice.

Au fost identificate până acum cinci mutații ale genei FBNI la pacienți prezentând atât forme sporadice cât și familiale de anevrisme și disecții ale aortei toracice<sup>13,25</sup>. Alte gene pot fi de asemenea implicate. Examenul histologic al peretelui aortic evidențiază pierderea fibrelor elastice, depozite de material asemănător mucopolizaharidelor și anomalii chistice ale mediei așa cum se întâlnesc în sindromul Marfan<sup>26</sup>. Nu au fost întâlnite anomalii ale colagenului tip I și III sau ale fibrilinei în culturile de fibroblaști. În plus, studiile de imunofluorescență indirectă a dispunerii microfibrilare a fibrelor nu au evidențiat leziunile asociate tipic cu sindromul Ehler-Danlos sau Marfan.

### Anevrisme și disecții ale aortei abdominale

Formarea anevrismului aortei abdominale sau a disecției sale este rară înaintea celei de-a șasea decade de viață. Un număr mare din cazuri sunt simptomatice și procesul este deseori asociat cu leziuni aortice situate mai proximal<sup>27</sup>. Numeroase studii raportează agregarea familială a anevrismelor aortei abdominale<sup>28</sup>. Riscul pacienților având o rudă de gradul întâi cu această afecțiune crește de 11-6 ori. Majoritatea pacienților sunt de sex feminin; bărbații afectați sunt mai tineri decât femeile care prezintă această afecțiune. Riscul de ruptură pare a fi intens corelat cu afectarea familială; 63% dintre acești pacienți sunt de sex feminin și 37% bărbați<sup>29</sup>. Analizele de segregare a informațiilor provenind din 91 de familii evidențiază faptul că boala pare a fi determinată cel mai frecvent de un locus diallelic autosomal major sau de alele generatoare de afecțiuni recesive<sup>30</sup>. În urma analizei a 313 de pedigree-uri a fost descrisă o caracteristică autosomal dominantă cu o frecvență de 1/250 pentru alelele purtătoare ale afecțiunii și o penetranță legată de vârstă, nu mai mare de 0-4<sup>31</sup>.

Afecțiunea este probabil extrem de heterogenă la nivel genetic. Mai mult, o examinare atentă a pedigree-urilor a evidențiat deseori nu doar afectarea aortei abdominale, dar și a unor segmente mult mai distale, ca și o serie de caracteristici clinice sugestive pentru sindromul Marfan și Ehlers-Danlos. Actualmente este dificil de a diferenția formele familiale pure de anevrism/ disecție de aortă abdominală de anevrisme/ disecțiile aortei toracice cu o componentă abdominală. Acest fapt este subliniat și de constatarea că singurul defect molecular raportat în acest sens este o mutație pe gena COL3A1<sup>32</sup>. Cu toate că au fost



investigate numeroase gene candidate care codifică variate tipuri de collagen, fibriline, fibruline, glicoproteine asociate microfibrilelor, metaloproteine matriceale și inhibitorii acestora, nu a fost identificată nici o altă mutație.

### Bolile aortei în primii ani de viață și în copilărie

Diametrul aortei crește continuu în cursul vieții. Sunt descrise locațiile pentru măsurătorile standard ale rădăcinii aortei la copil (Fig. 2). Au fost publicate nomograme care stabilesc legături între dimensiunile aortei și aria suprafeței corporale (BSA- *body surface area*) (Fig. 3)<sup>33</sup>.

Disecția de aortă este rară în primii ani de viață și la copiii sub 16 ani și nu este întotdeauna asociată cu sindromul Marfan sau cu altă boală a țesutului conjunctiv. În ultimii 10 ani au fost descrise doar două cazuri apărute în cadrul populației cu sindrom Marfan<sup>33,34</sup>. Disecția a fost, totuși, raportată la copiii normali post-infecție<sup>35</sup> și ca o consecință a unui traumatism chirurgical<sup>36</sup>. Dilatarea

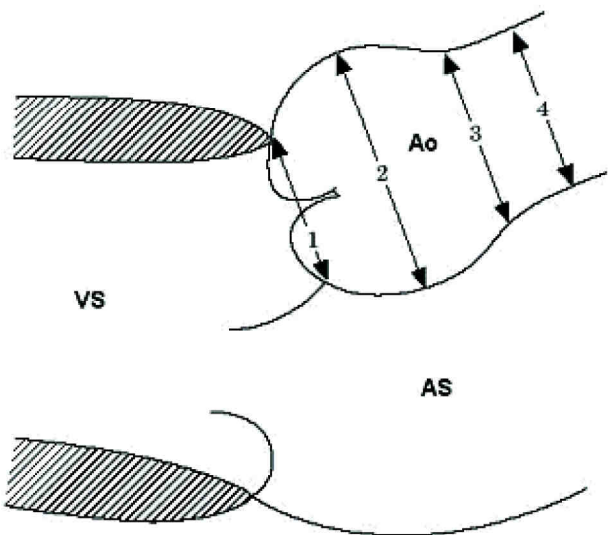


Figura 2. Prezentare schematică din incidență parasternală longitudinală cu cele patru regiuni în care sunt măsurate diametrele aortei în cursul supravegherii sindromului Marfan. VS = ventriculul stâng; AS = atriul stâng; 1 = inelul valvular; 2 = sinusul aortei; 3 = joncțiunea sinotubulară; 4 = aorta ascendentă proximală. (Reprodusă din Am J Cardiol, volumul 64, Roman MJ, Devereux RB, Kramer-Fox R, O'Loughlin J. Two-dimensional echocardiographic aortic dimensions in children and adults, pp. 507-512 cu permisiunea Excerpta Medica Inc.).

primară cu balon a unei coarctații de aortă ca și dilatarea unei re-coarctații pot produce leziuni ale aortei cu dezvoltarea consecutivă a unui anevrism. Întotdeauna poate apare un grad de ruptură intimală și de disecție<sup>37</sup>. Disecția cu originea la nivelul canulării aortei, mai ales dacă peretele aortic este subțire reprezintă o complicație

recunoscută a by-pass-ului cardio-pulmonar<sup>38</sup>.

Nici chiar în sindromul Marfan disecția de aortă nu este întotdeauna asociată cu dilatarea anevrismală a rădăcinii aortei<sup>39</sup>, disecția poate porni dintr-o arie nedilatată a arterei, independent de dimensiunile rădăcinii aortei. Acest lucru a fost raportat în cadrul unei serii mari de operații la copii cu sindrom Marfan<sup>40</sup>. O asociere strânsă pare să existe între bicuspidia valvei aortice și dilatarea aortei ceea ce determină insuficiența aortică, formarea anevrismului și disecția aortei.

Disecția a fost raportată în asociere cu coarctația de aortă, pornind fie deasupra, fie dedesubtul sediului coarctației. Această complicație nu a fost observată în copilărie, ci ca o complicație a coarctației netratate - de obicei în a treia decadă de viață sau mai târziu și în asociere cu hipertensiunea arterială. Disecția interesând aorta descendentă dedesubtul sediului coarctației a fost raportată ca o complicație a sarcinii<sup>41</sup>. Disecția poate surveni la adulții tineri dar nu și la copiii cu valve aortice bicuspide și dilatarea aortei ascendente<sup>42</sup>.

Deși homocistinuria este asociată cu un fenotip similar sindromului Marfan, leziunile vasculare tind a fi de natură trombotică sau ocluzivă<sup>43</sup>. Nu sunt raportate disecții ale aortei abdominale în copilărie dar sunt înregistrate anevrisme ale aortei abdominale<sup>44</sup>.

### Îmbătrânirea aortei

La adult au fost raportate următoarele (Tabelul 1) valori normale ale dimensiunilor aortei.

Rata de expansiune în cursul a 10 ani este de aproximativ 1-2 mm<sup>49,50</sup>. Factorii care reduc rezistența peretelui aortic pot conduce la formarea anevrismului. Conform legii Laplace ( $\sigma = p \times r / 2h$ ), stressul parietal ( $\sigma$ ) într-un model de perete vascular subțire este direct proporțional cu presiunea ( $p$ ) și raza ( $r$ ) și invers

#### Rezumat

Măsurătorile standard și nomogramele sunt utile în evaluarea dimensiunilor rădăcinii aortice în funcție de aria suprafeței corporale. Disecția de aortă este rară în primii ani de viață și în copilărie. Disecția a fost raportată în asociere cu dilatarea din coarctația și re-coarctația de aortă.

proporțional cu grosimea parietală ( $h$ ). Aceasta face ca hipertensiunea arterială și necroza chistică a mediei să conducă la apariția afecțiunii arteriale<sup>51-53</sup>. Rata de expansiune<sup>54</sup> a anevrismului aortei ascendente este de aproximativ 1,3+/- 1,2 mm. ani<sup>-1</sup> și al anevrismului abdominal de 3,1+/- 3,2 mm. ani<sup>-1</sup>. Interesant, diametrele aortei în loturile cu și fără disecție de aortă au fost identice (6 cm vs 6,4 cm)<sup>55</sup>. Aceași constatare a fost făcută și în cazul sindromului Marfan: diametrul aortei ascendente a fost 7,4 cm (5,6 - 10,0 cm) în cazurile cu disecție de aortă

și 6,9 cm (5,3-9,0 cm) în cazurile fără disecție<sup>39,56,57</sup>. Raportul dintre diametrul anevrismului și diametrul aortei normale, cu valori sub 2,2, indică un risc redus de ruptură al aortei abdominale<sup>58</sup>. Raportul este de 2,7 la pacienții simptomatici și 3,4 în grupul cu disecția prezentă<sup>59</sup>. Astfel, riscul de ruptură al anevrismului de aortă pare a fi legat de diametrul aortei (Tabelul 2).

Tabelul 1. Dimensiunile normale ale aortei la adulți

Creșterea diametrului aortei în cazul anevrismelor pre-existente este mai redusă la nivelul aortei toracice față de aorta abdominală<sup>52</sup>, manifestare ce este posibil legată de absența vasa vasorum la nivelul aortei abdominale<sup>64</sup>. Dacă este prezentă disecția de aortă, se estimează o rată de expansiune de 5-20 mm în 3 ani. Rata este de 1 mm an<sup>-1</sup> pentru disecțiile non-comunicante și de 2-3 mm ani<sup>-1</sup> pentru disecțiile comunicante<sup>65</sup>.

### Etiologia anevrismului și disecției de aortă

Diametru		
Inelul aortei		
Bărbați	2,6 +/- 0,3 cm	TTE <sup>33</sup>
Femei	2,3 +/- 0,2 cm	TTE <sup>33</sup>
Sinusul Valsalva		
Bărbați	3,4 +/- 0,3 cm	TTE <sup>33</sup>
Femei	3,0 +/- 0,3 cm	TTE <sup>33</sup>
Rădăcina aortei	< 3,7 cm	TTE <sup>33</sup>
Aorta ascendentă proximal		
Bărbați	2,9 +/- 0,3 cm	TTE <sup>33</sup>
Femei	2,6 +/- 0,3 cm	TTE <sup>33</sup>
Aorta ascendentă	1,4 - 2,1 cm . m <sup>-2</sup>	TTE <sup>45</sup>
	< 3,8 cm (2,5 - 3,8)	CT <sup>2</sup>
	< 3,7 cm	TTE <sup>46</sup>
Aorta descendentă	1,0 - 1,6 cm . m <sup>-2</sup>	TTE <sup>45</sup>
	< 2,8 cm (1,7 - 2,8)	CT <sup>2</sup>
Grosime parietală		
Perete aortic	< 4 mm	CT <sup>47</sup>
	< 3 mm	Angio <sup>48</sup>
	< 4 mm	TTE <sup>49</sup>

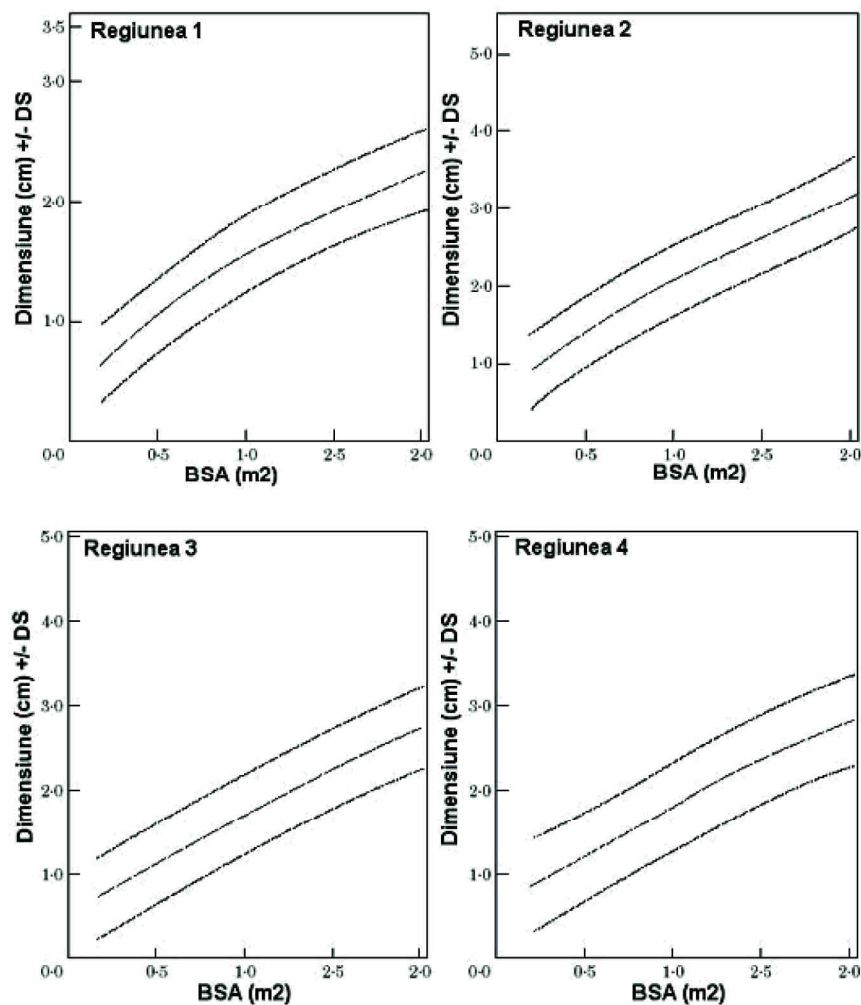


Figura 3. Modificările diametrului aortei în funcție de aria suprafeței corporale (BSA) în cele patru regiuni descrise în Fig. 2., utile în studiile de supraveghere și de depistare a dilatării anormale a aortei în cazul sindromului Marfan. (Reprodusă din Am J Cardiol, volumul 64, Roman MJ, Devereux RB, Kramer-Fox R, O'Loughlin J. Two-dimensional echocardiographic aortic dimensions in children and adults, pp. 507-512 cu permisiunea Excerpta Medica Inc.).



Ateroscleroza este cauza principală a anevrismului aortic<sup>66,67</sup>. Ateroscleroza conduce la îngroșarea importantă a intimei. Intima prezintă fibroză masivă și calcificări precum și creșterea cantității de acizi grași extracelulari. Integritatea acestui strat poate fi alterată prin degradarea matricei extracelulare de către histiocite. Modificările degenerative adiționale pot evolua către țesut de fibroză. Aceste modificări sunt reprezentate de reducerea celularității și hialinizarea fibrelor de colagen. Ambele mecanisme pot determina ruptura intimală care se produce cel mai frecvent la nivelul marginilor plăcii de aterosclerom.

Îngroșarea intimală crește distanța dintre stratul endotelial și medie, cu compromiterea aportului nutritiv și de oxigen. Fibroza adventiceii poate determina obstrucția vaselor mici intramurale, vasa vasorum. Reducerea aportului nutrițional al mediei determină îngroșarea acesteia secundar necrozei inițiale a fibrelor musculare netede. O altă consecință este modificarea fibrotică a structurilor elastice ale mediei<sup>64</sup>. Toate aceste modificări contribuie la creșterea rigidității vasculare și la o mai mare vulnerabilitate la stresul de forfecare conducând la formarea anevrismelor și la disecție în special în segmentul aortei infrarenale<sup>66</sup>.

În cazul anevrismelor aortei, ateroscleroza acestui vas interesează peste 70% din suprafața sa, la aproximativ 90% din pacienți<sup>68</sup>. Rupturile se întâlnesc mai frecvent la nivelul aortei ascendente (65%) și sunt mult mai puțin frecvente la nivelul aortei abdominale (32%). Anevrismele fuziforme ale aortei toracice prezintă un risc crescut de ruptură (61%) comparativ cu anevrismele aortei abdominale<sup>67</sup>. Ruptura aortei este întâlnită în 0-9% dintre cazurile de moarte subită. Disecția de aortă este prezentă la 62% dintre acești pacienți, anevrismele aterosclerotice la 37% iar falsele anevrisme la 1-6%<sup>67</sup>.

Principalul factor de risc pentru formarea anevrismelor de etiologie aterosclerotică este hipertensiunea arterială care este întâlnită la 85% dintre cazurile de ruptură și la 52% dintre cazurile fără ruptura anevrismelor<sup>67</sup>. Factorii de risc, de exemplu tabagismul și hipercolesterolemia sunt asociați de asemenea cu o creștere a incidenței anevrismelor aortice<sup>68</sup>. Totuși, 60% dintre pacienți prezintă valori ale colesterolului sub 240 mg · dl<sup>-1</sup> (6-2 mmol · l<sup>-1</sup>)<sup>68</sup>.

15-20% dintre decese survin prin traumatisme aortice în condițiile accidentelor de circulație datorate excesului de viteză, Aproximativ 95% dintre leziuni survin la nivelul zonei de stress parietal înalt, respectiv în zona istmului aortei și doar 5% la nivelul aortei ascendente<sup>69</sup>. Ruptura aortei poate fi limitată la nivelul intimei sau poate interesa întregul perete. Anevrismele cronice tind să devină simptomatice sau să se rupă în decurs de 5 ani. Ruptura aortei poate apărea la numeroși pacienți în principal după formarea de pseudoanevrisme care se pot extinde și comprima structurile învecinate cum ar fi, de exemplu, artera pulmonară<sup>70</sup>. Ruptura aortei după contuzia peretelui toracic este asociată frecvent cu contuzia miocardică care poate determina insuficiență cardiacă, infarct miocardic sau tamponadă cardiacă.

Formarea anevrismelor și ruptura aortei pot apărea, de asemenea, după intervenții chirurgicale pe aortă și chiar după resuscitări cardio-pulmonare<sup>71-73</sup>. Undele de șoc extracorporale pot produce la rândul lor leziuni aortice<sup>74</sup>. O altă cauză de traumatism este cateterismul cardiac efectuat în scop diagnostic sau intervențional<sup>75</sup>. Disecția de aortă poate fi întâlnită la pacienți la care s-a efectuat anterior protezarea valvulară aortică. Intervalul de timp dintre înlocuirea valvei și disecție variază mult<sup>76,77</sup>. Mecanismul de apariție implică o arie de rezistență condensată la nivelul peretelui aortic, ce are la bază leziunea de jet care determină apariția dilatării post-stenotice a aortei ascendente similar afectării peretelui aortic din cursul stenozei și insuficienței aortice. Totuși, disecția de aortă distală a fost observată, de asemenea, după protezarea valvulară aortică, sugerând existența unor factori de risc adiționali pentru apariția acesteia<sup>76,77</sup>.

Afecțiunile inflamatorii pot să distrugă media peretelui arterial și să conducă la scăderea rezistenței peretelui aortic declanșând expansiunea și producând creșterea stresului parietal. Aortita supurativă bacteriană sau fungică este rară. Ea poate produce distrucția focală a peretelui vascular cu formarea consecutivă a anevrismului și/sau ruptură. Afecțiunile autoimune ale aortei (Tabelul 3) pot afecta sever vasa vasorum și reduce aportul sanguin la nivelul mediei<sup>78</sup>.

Mai mult, leziunile inflamatorii – cum sunt cele din boala Takayasu – se pot dezvolta în interiorul peretelui aortic. Asemenea leziuni inflamatorii constau dintr-un

Tabelul 2. Diametrul aortic al anevrismelor cu și fără disecție: indicații pentru chirurgie în diferite grupuri de pacienți

Autori	Rezultate	Lot 0i metodă
Lemon <sup>60</sup>	Fără diferențe între diametre	cu 0i fără disecție (angiografie)
McDonald et al <sup>61</sup>	> 5,5 cm	sindrom Marfan - chirurgie
Roberts <sup>51</sup>	> 5,3 cm	sindrom Marfan - disecție
White et al <sup>62</sup>	> 6,0 cm	Computer-tomografie (CT)
Tijon-A-Meeuw <sup>63</sup>	0,2 – 0,4 cm/an	Creșterea diametrului aortei
Sütsch <sup>55</sup>	> 5 cm chirurgie, 30% ruptură în < 2 ani chirurgie înainte de 6 cm	Ecocardiografie transesofagiană



infiltrat inflamator, necroza fibrelor musculare netede și a fibroblaștilor și fibroza peretelui arterial (pentru mai multe informații vezi<sup>79</sup>). Inflamația aflată în relație cu bolile infecțioase, cum este aortita luetică, poate determina modificări similare. Aortita este principala

manifestare cardiovasculară a sifilisului, cu localizare principală la nivelul aortei ascendente, dar pot fi interesate și segmentele distale<sup>80</sup>.

Artrita reumatoidă poate conduce de asemenea la aortită. Disecțiile de aortă secundare tipice sunt rare.

Tabelul 3. Tipuri de vasculite afectând predominant vasele de calibru mare și mediu<sup>78</sup>

1.	Aorto-arterita Takayasu
2.	Arterita cu celule gigante <ul style="list-style-type: none"> <li>a. arterita temporală</li> <li>b. arterita cu celule gigante diseminată</li> <li>c. angeita primară a sistemului nervos central (considerată ca fiind urmarea unei infecții virale)</li> </ul>
3.	Boala Behçet
4.	Aortoarterita asociată cu afecțiune reumatică
5.	Anevrism aortic abdominal inflamator (etiologie necunoscută - probabil un răspuns imun la infiltrarea lipidică a peretelui aortic)
6.	Aortita în relație cu fibroza retroperitoneală (boala Ormond)

Aorta afectată se poate rupe. Afectarea toxică a aortei este întâlnită la animalele de experiență după administrarea de beta-aminopropionitril fumarat care determină modificări în morfologia mediei similare degenerării mucoide a peretelui arterial<sup>81</sup>. Alte substanțe chimice pot determina necroza celulară a mediei (pentru mai multe informații vezi<sup>82</sup>). Administrarea unor doze mari de zinc poate determina de asemenea apariția disecției de aortă în modelele animale<sup>83</sup>. La om, diferite droguri, cum ar fi cocaina și amfetaminele, sunt asociate cu formarea de anevrisme și disecția de aortă<sup>84,85</sup>.

cateterismul cardiac, angioplastia sau intervențiile chirurgicale.

Afecțiunile inflamatorii pot afecta aorta așa cum se întâmplă în arterita Takayasu și sifilis ca și în boala Behçet sau Ormond.

Cocaina și amfetaminele asociate cu formarea anevrismelor aortice și disecția de aortă sunt etiologii nou identificate.

## Stadializarea disecției de aortă

Clasificarea Stanford a disecției de aortă descrie tipul A și tipul B (Fig. 4)<sup>86,87</sup>. Tipul A reprezintă disecția care include aorta ascendentă iar tipul B disecția care nu interesează aorta ascendentă. Clasificarea De Bakey subdivide procesul disecției astfel: tipul I de disecție care interesează întreaga aortă, tipul II de disecție care interesează aorta ascendentă și tipul III de disecție interesând aorta descendentă<sup>87</sup>. Prima tentativă de a subdivide în continuare clasificarea De Bakey a fost realizată de către Reul și Cooley (Fig. 4) diferențiind tipul

III de disecție în tipul toracic și tipul abdominal<sup>88</sup>. Subdivizarea disecției de aortă în proximală și distală sau ascendentă și descendentă este frecvent utilizată.

Noile studii efectuate demonstrează faptul că hemoragia intramurală, hematumul intramural și ulcerările aortice pot fi semne ale evoluției disecției sau subtipuri ale disecției. Ca urmare a acestora o nouă clasificare (Fig. 5) a fost propusă<sup>89</sup>:

clasa 1; disecția de aortă clasică cu fald intimă între lumenul adevărat și cel fals

clasa 2: ruptura mediei cu formarea hematomului/hemoragiei intramurale

clasa 3: disecție discretă/minimă fără hematom, bombare excentrică la nivelul rupturii

clasa 4: ruptura plăcii care duce la ulcerarea aortică, ulcer aterosclerotic penetrant cu hematom circumscris, de obicei subadventiceal

clasa 5: disecție iatrogenă și traumatică

Toate tipurile de disecție pot fi întâlnite atât într-o formă acută, cât și într-una cronică; disecțiile cronice sunt cele care au mai mult de 14 zile de la diagnostic sau au fost descoperite întâmplător.

### Disecție aortică clasică (clasa 1)

Disecția aortică acută este caracterizată de apariția rapidă a faldului intimă separând lumenul adevărat de cel fals<sup>51</sup>. Datorită diferenței de presiune lumenul adevărat

### Rezumat

Hipertensiunea arterială este factorul de risc principal ale sclerozei aortice și a formării consecutive a anevrismului și disecției de aortă.

Tabagismul și hipercolesterolemia sunt factori de risc adiționali.

15-20% dintre decesele secundare accidentelor generate de excesul de viteză sunt legate de traumatismul aortei, frecvent asociat cu contuzia miocardică.

Disecția de aortă iatrogenă este deseori în relație cu



este de obicei mai mic decât lumenul fals. Rupturile faldului intimal caracterizează disecțiile comunicante<sup>6</sup>. Totuși, locul de comunicare nu este găsit întotdeauna, așa că frecvent disecția pare să fie necomunicantă<sup>6,91-99</sup>. În studiile necroptice, anevrismele disecante fără ruptură au fost găsite la 12% din 311 autopsii<sup>95</sup>. Alte studii au raportat o incidență de 4% din 505 cazuri<sup>97</sup>. Într-un lot de pacienți cu moarte subită, 67% dintre ei nu au avut ruptură<sup>99</sup>. Disecția se poate propaga în sens anterograd sau retrograd, cuprinzând locurile de urgență ale arterelor colaterale, ceea ce duce la alte complicații<sup>6,93,94</sup>.

#### Hematomul/hemoragia intramurală (clasă 2)

Hematomul intramural este leziunea inițială în majoritatea cazurilor de degenerescență chistică a mediei. Acesta conduce la o disecție de aortă în care ruptura intimală pare a fi secundară disecției intramurale<sup>95-104</sup>. Hematomul/hemoragia intramurală poate fi rezultatul

unei rupturi în vasa vasorum aparent normale, nesuștinută de tunica medie din jur sau este rezultatul rupturii unei vasa vasorum afectate<sup>64,96</sup>.

Hematomul se poate extinde de-a lungul aortei ca orice altă disecție. Peretele interior subțiat este supus forțelor de elongație în timpul reculului diastolic care poate determina rupturi intimale vizibile doar intraoperator sau la autopsie. Se adaugă la aceasta diferențele de elasticitate între adventicea fibroasă și media mai elastică<sup>97</sup>. Trebuie făcută distincția între acest tip și disecția clasică (clasa 1), necomunicantă care prezintă toate semnele clasice (un fald intimal, un lumen adevărat și unul fals), dar fără flux în interiorul lumenului fals datorită absenței rupturii intimale). Clasa a 2-a de disecție poate prezenta un hematom intramural, dar, de asemenea, se poate prezenta și ca o hemoragie difuză, sângerare intramurală dând impresia unui perete aortic

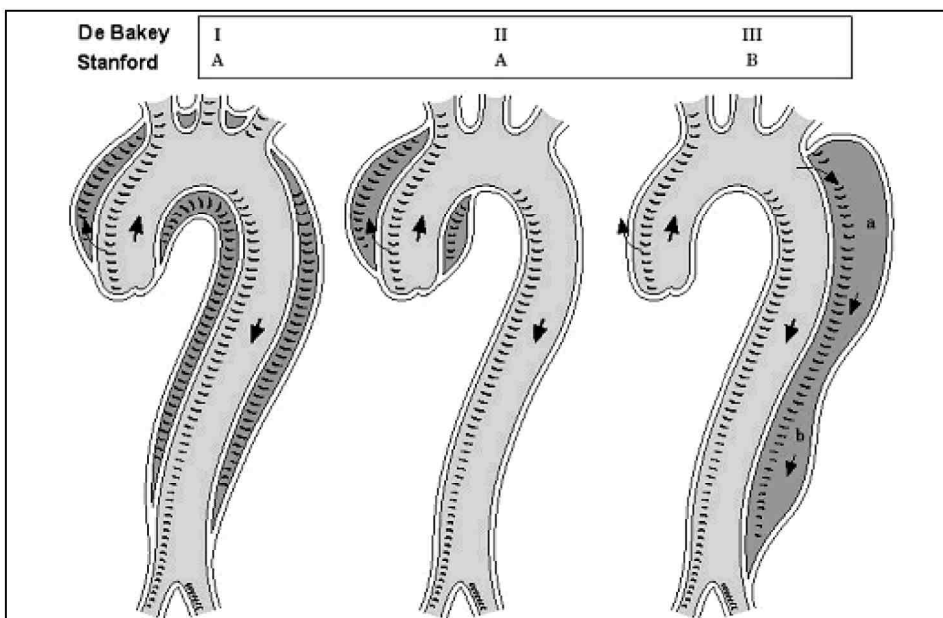


Figura 4. Reprezentarea schematică a disecției de aortă de tip I, II și III. Sunt prezentate și clasele Stanford A și B cu subtipurile a sau b (subtipuri în funcție de interesarea aortei toracice sau abdominale conform Reul și Cooley<sup>88</sup>).

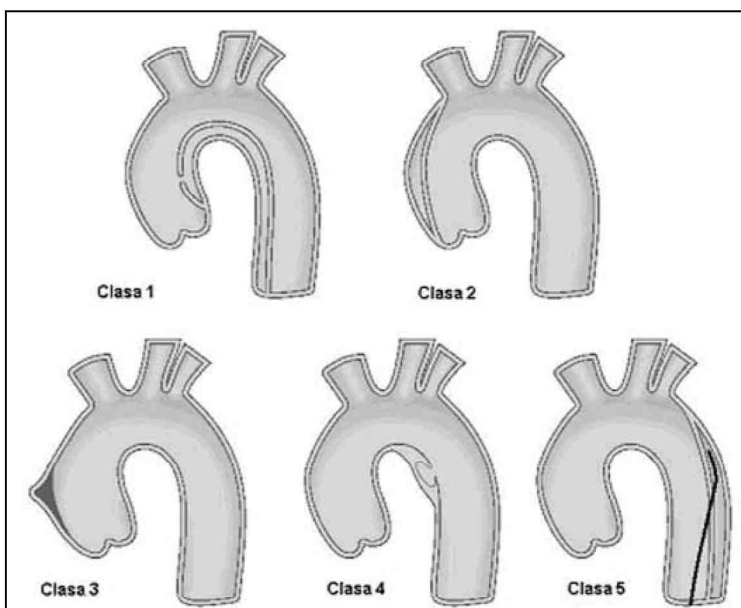


Figura 5. Clasificarea în clasele 1-5 a disecției de aortă. Clasa 1: disecția de aortă clasică cu lumen adevărat și fals fără comunicare între acestea; clasa 2: hemoragie sau hematom intramural; clasa 3: disecție minimă sau discretă a aortei cu bombarea peretelui vascular; clasa 4: ulcerarea plăcii de aterom aortic ca urmare a rupturii sale; clasa 5: disecție de aortă iatrogenă sau traumatică, ilustrată prin separarea intimei indusă de pătrunderea cateterului. (După Svensson I.G, Labib SB, Eisenhauser AC, Butterfly JR. Intimal tear without haematoma. *Circulation* 99: 1333-6, 1999; American Heart Association; reprodusă cu permisiunea autorilor).

îngroșat. Dacă hematumul intramural este prezent se produce numai o separare discretă și foarte localizată a tunicilor peretelui, care poate fi foarte superficială sau adânc localizată în acesta, observându-se multiple stratouri.

Prevalența hemoragiei și hematumului intramural la pacienții cu suspiciune de disecție de aortă, utilizând noile metode imagistice, pare a fi între 10–30%<sup>90,92,101,104</sup>.

Există două tipuri distincte de hematom și hemoragie intramurală:

**Tipul I** prezintă un lumen aortic intern neted, diametrul este în mod obișnuit mai mic de 3,5 cm și grosimea peretelui mai mare de 0,5 cm. Zonele hipocogene, ca semn al hematumului intramural, sunt detectate doar la o treime din pacienți. Media extensiei longitudinale a hematumului este de 11 cm și nu există flux sanguin evidențiat ecocardiografic în interiorul lui<sup>91</sup>.

**Tipul II** se produce pe o aortă ateromatoasă. Este caracteristică suprafața internă rugoasă, cu scleroză aortică severă; aorta este dilatată peste 3,5 cm și sunt frecvent întâlnite depozite de calciu. Media grosimii peretelui este de 1,3 cm, cu limite între 0,6 și 4 cm și sunt întâlnite imagini hipocogene la 70 % dintre pacienții investigați. Extensia longitudinală este similară tipului I, aproximativ 11 cm<sup>91</sup>. Hemoragiile intramurale se întâlnesc mai frecvent în aorta descendentă decât în cea ascendentă<sup>91</sup>.

Faptul că hemoragia și hematumul pot duce la disecție de aortă a fost demonstrat în studii longitudinale<sup>90–92,101,104</sup>. Disecția aortică acută, secundară hemoragiei și hematumului intramural, se dezvoltă la 28–47 % dintre pacienți<sup>90–92,101,104</sup>.

Se asociază cu ruptură aortică în 21–47 % din cazuri și regresează la aproximativ 10% din pacienți<sup>90–92,101,104</sup>.

### Disecția aortică discretă/minimă (clasa 3)

Slăbirea structurii peretelui aortic poate duce la o formă clinică inaparentă sau la manifestări minore de disecție aortică. Disecția discretă a fost descrisă<sup>89</sup> ca o ruptură parțială stelată sau liniară a peretele vascular, acoperită de trombus. Când ruptura parietală formează o cicatrice, această „constelație” este numită disecție discretă, abortivă. Rupturile parțiale ale stratului intern al aortei permit sângelui să patrundă în media deja afectată și astfel se produce disecția peretelui aortic, conducând ulterior la apariția unui al doilea lumen, la ruptură sau la vindecare<sup>89</sup>.

### Ruptura/ulcerația plăcii (clasa 4)

Ulterația plăcilor aterosclerotice aortice poate duce la disecție sau perforație aortică<sup>105–110</sup>. Aceasta a fost prima dată observată la tomografia computerizată<sup>105,106</sup>. Noile metode imagistice - ecografia intravasculară, tomografia computerizată spirală și rezonanța magnetică nucleară -

furnizează noi informații. Astfel, au crescut posibilitățile de a diagnostica ulcerația aortică și au fost obținute informații despre fiziopatologia acestei afecțiuni<sup>107</sup>. Ulcerațiile par a afecta mai frecvent aorta toracică descendentă ca și aorta abdominală și nu sunt asociate de obicei cu propagarea extensiei longitudinale sau compromiterea ramurilor colaterale<sup>107</sup>. Complicațiile valvulare, pericardice sau vasculare sunt rare. Ulcerația poate penetra dincolo de limita intimei, având o formă mamelonară, cu formarea subiacentă a unui hematom intramural tip II<sup>91,108</sup>. Eroziunea continuă a plăcii aterosclerotice poate în cele din urmă afecta limitanta elastică internă<sup>106</sup>. Pot apare false anevrisme, rupturi aortice sau disecții<sup>109,110</sup>.

### Disecția aortică traumatică și iatrogenă (clasa 5)

Traumatismul toracic deschis provoacă de obicei disecția aortei ascendente și/sau a istmului aortic în dreptul ligamentului Botallo. Disecția de aortă iatrogenă poate apare, rar, în cursul cateterismului cardiac. Este de obicei întâlnită după angioplastia coarctăției de aortă (la adulți), dar poate fi de asemenea observată după clamparea aortei și după umflarea balonului de contracția aortică<sup>71,75,111,112</sup>. Majoritatea disecțiilor cateter-induse sunt disecții retrograde și se vor micșora pe măsură ce lumenul fals se trombozează<sup>112</sup>. Se mai poate observa progresia proximală a disecției unei coronare în rădăcina aortei<sup>112</sup>.

## Evaluare clinică

### Tablou clinic

#### Simptome

Scopul principal în abordarea disecției aortice este să o suspectezi clinic și astfel să pui diagnosticul cât mai precoce posibil. La ora actuală, portretul robot al pacientului cu disecție aortică care se prezintă la un serviciu de urgențe este un bărbat în jur 60 ani, cu istoric de hipertensiune arterială care acuză o durere toracică cu

#### Rezumat

##### Clasificarea Stanford

Tip A – disecția aortei ascendente și descendente

Tip B – disecția aortei descendente

##### Clasificarea De Bakey

Tip 1 – disecția întregii aorte

Tip 2 – disecția aortei ascendente

Tip 3 – disecția aortei descendente



### **Noua clasificare**

Clasa 1: disecție aortică clasică cu fald intimal între lumenul adevărat și cel fals

Clasa 2: fisurarea mediei cu formarea hematomului/hemoragiei intramurale

Clasa 3: disecție discretă/minimă fără hematom, fără a proemina la locul rupturii

Clasa 4: ruptura plăcii conducând la ulcerarea aortică, ulcer aortic aterosclerotic penetrant cu hematom circumscris, de obicei subadventiceal

Clasa 5: disecție iatrogenă și traumatică

Clasele 1-5 reprezintă subdiviziuni ale clasificării Stanford sau De Bakey

Tabelul 4. Disecția aortică – simptome comune la debut

### **Durere**

- doar durere
- durere cu sincopă
- durere cu semne de insuficiență cardiacă congestivă

Durere cu accident vascular cerebral (stroke)

Insuficiență cardiacă congestivă fără durere

Accident vascular cerebral fără durere

Radiografie toracică anormală fără durere

Absența pulsului fără durere

Tabelul 5. Disecția aortică – diagnostic diferențial

Sindrom coronarian acut cu <sup>o</sup>i fără supradenivelare ST

Regurgitare aortică fără disecție

Aneurism aortic fără disecție

Durere musculoscheletală

Pericardită

Tumoră mediastinală

Pleurezie

Embolie pulmonară

Colecistită

Embolie aterosclerotică sau colesterolică

debut brusc<sup>113-115</sup>. Următoarele manifestări clinice (tabel 4) ale disecției aortice acute sunt prezente până la 90% din pacienții care se prezintă în camera de urgențe:

- Durere brusc instalată, cu maximum de intensitate la debut (tabel 4). Odată cu extensia procesului de disecție, durerea poate să-și modifice localizarea. Durerea este descrisă mai frecvent ca fiind “ascuțită” decât sfâșietoare, „îngrozitoare” sau „lovitură de pumnal”<sup>113-115</sup>. Aceasta spre deosebire de durerea asociată cu infarctul miocardic acut care începe progresiv și câștigă în intensitate în timp. Este de obicei mai apăsătoare și mai estompată.

- În disecțiile proximale durerea este localizată de obicei retrosternal, pe când disecțiile distale sunt caracterizate prin durere interscapulară sau dorsală.

- Hipertensiunea este asociată tipic cu disecția distală de aortă.

Trebuie luate în considerare și diagnosticele

diferențiale (Tabel 5). De asemenea trebuie să se acorde atenție prezentărilor mai puțin comune. Durerea toracică poate fi absentă, aceasta indicând de obicei disecția aortică cronică. Până la 20% din pacienții cu disecție acută de aortă se pot prezenta cu sincopă fără istoric de durere tipică sau manifestări neurologice<sup>113-115</sup>. Insuficiența cardiacă succede durerii și poate deveni simptomul principal fiind de obicei corelată cu severitatea insuficienței aortice. Tamponada cardiacă poate duce la hipotensiune și sincopă. Sincopa poate apare ca urmare a durerii severe, obstrucției vaselor cerebrale sau activării baroreceptorilor aortici. Manifestările cerebrovasculare și ischemia unui membru (însoțită de deficit de puls) sunt produse de obliterarea vasului colateral prin prinderea originii vasului în disecție sau obliterarea adevăratului lumen de către dilatarea lumenului fals. Paraplegia se dezvoltă brusc deoarece arterele intercostale sunt izolate de lumenul aortic prin procesul de disecție. În plus, propagarea ulterioară a disecției, poate duce la un moment dat la un alt episod dureros asemănător evenimentului inițial și este adeseori asociat cu agravarea tabloului clinic<sup>115</sup>. Când disecția este secundară unor manevre traumatice, chiar și iatrogene, circumstanțele, mai mult decât simptomele, trebuie să atragă atenția asupra posibilității unei disecții de aortă. Febra înaltă nu este întâlnită în mod obișnuit, dar poate apare datorită eliberării de substanțe pirogene din peretele aortic. Dacă persistă mai mult timp poate fi greșit interpretată ca fiind un semn al unei alte boli inflamatorii<sup>73,116</sup>.

Durerea abdominală persistentă, creșterea proteinelor de fază acută și a lactat dehidrogenazei sunt indicatori ai implicării trunchiului celiac. Aceasta este observată în aproximativ 8% iar implicarea arterei mezenterice în 8-13% din cazuri<sup>116,117</sup>.

### **Examenul fizic**

Examenul fizic poate furniza indicii importante despre prezența și originea disecției aortice. În timp ce deficitul de puls a fost găsit la 50% dintre pacienții în vârstă de 70 ani<sup>114</sup> cu disecție aortică proximală, în general, la pacienții cu disecție aortică acută acesta a fost întâlnit la mai puțin de 20% din cazuri<sup>115</sup>. Deficitul de puls poate fi tranzitor datorită modificării poziției faldului intimal. Deficitele neurologice (pierderea conștienței, pareza ischemică) se produc până la 40% din pacienții cu disecție aortică proximală<sup>114,117</sup>. În cazuri rare pot fi întâlnite simptome precum: paralizia corzilor vocale (cauzată de compresia nervului laringeu recurent), hemoptizie sau hematemeză (datorită hemoragiei în arborele bronșic sau perforației în esofag)<sup>118</sup>, sindrom de venă cavă superioară<sup>119</sup>, obstrucția căilor respiratorii superioare prin compresie, sindrom Horner (datorită compresiei ganglionului simpatic cervical superior), semne sugestive de embolie pulmonară (dacă extravazarea sângelui din lumenul fals în adventicea



comună a aortei ascendente și arterei pulmonare conduce la compresiune severă a arterei pulmonare<sup>120</sup>) sau semne de ischemie mezenterică sau renală<sup>115,121,122</sup>. Dacă bifurcația iliacă este complet obstruată va apare sindrom Leriche cu absența pulsului la ambele membre inferioare, care de obicei este nedureros. Un suflu diastolic de regurgitare aortică este prezent la aproximativ jumătate din pacienții cu disecție proximală<sup>113,115,122</sup>. Uneori, suflul poate fi foarte slab, iar tensiunea arterială divergentă ca și alte semne periferice de regurgitarea aortică severă pot fi absente. Semnele implicării pericardului cum ar fi prezența frecăturii pericardice, distensia venelor jugulare sau a pulsului paradoxal trebuie să alerteze medicul și impun intervenție chirurgicală de urgență.

Pleurezia poate fi cauzată de ruptura aortei în spațiul pleural, mai frecvent pe partea stângă. Dacă la puncția pleurală se extrage sânge, atunci se impune intervenția chirurgicală de urgență. Totuși, uneori, un revărsat lichidian pleural poate fi doar expresia unei reacții inflamatorii exsudative din partea aortei disecate și nu necesită alt tratament.

Până la 30% din pacienții diagnosticați cu disecție de aortă au fost inițial suspecți ca având alte afecțiuni precum sindrom coronarian acut, anevrisme nondisecante, embolie pulmonară, stenoză aortică<sup>112,114,122</sup>. În consecință, diagnosticul diferențial de disecție aortică acută trebuie luat în considerare întotdeauna la pacienții prezentând sincope neexplicate, accident vascular cerebral, episoade acute de insuficiență cardiacă cronică și ischemie acută a extremităților sau viscerelor, chiar și atunci când durerea toracică tipică disecției aortice nu este simptomul principal (tabel 6). La acești pacienți, o metodă imagistică trebuie utilizată cât mai repede posibil pentru infirmarea sau confirmarea prezenței disecției.

#### Algoritm de diagnostic în camera de urgență

Deși viteza de intervenție este de maximă importanță,

o electrocardiogramă (tabel 6) trebuie efectuată la toți pacienții. Această metodă ajută la diferențierea infarctului miocardic acut, pentru care terapia trombolitică poate fi salvatoare, de disecția aortică în care terapia trombolitică poate fi periculoasă<sup>123</sup>. Ambele afecțiuni pot coexista în cazul în care membrana disecantă se extinde într-un ostium coronar (de obicei cel drept) producând ischemie miocardică acută. Aceasta se va însoți de modificări electrocardiografice de infarct miocardic acut, de unde riscul de a administra terapie trombolitică cu efecte nocive la acești pacienți. Totuși electrocardiograma este normală la o treime din pacienții cu implicare coronariană, sau sunt prezente modificări nespecifice de segment ST-T la cei mai mulți dintre ei<sup>123</sup>. Aproximativ 20% din pacienții cu disecție tip A au pe ECG semne de ischemie acută sau infarct miocardic acut<sup>123</sup>. Acești pacienți cu suspiciune de disecție aortică și semne ECG de ischemie trebuie supuși unei explorări imagistice înainte de administrarea tratamentului trombolitic.

Radiografia toracică nu este suficientă pentru a exclude disecția aortică<sup>124</sup>. Totuși, diagnosticul imagistic nu poate fi realizat la toți pacienții prezentând ischemie miocardică și astfel administrarea eronată a terapiei trombolitice este inevitabilă la o parte dintre ei. Lărgirea mediastinului poate indica o disecție de aortă.

Utilitatea radiografiei toracice la pacienții cu disecție de aortă este discutabilă (tabel 6)<sup>124</sup>. Radiografia toracică standard prezintă modificări într-un procent între 60%<sup>115</sup> și 90%<sup>113</sup> din cazuri, făcând diagnosticul de disecție mai probabil. Totuși, la pacienții instabili, radiografia toracică va conduce la întârzierea instituirii tratamentului și de aceea trebuie evitată.

Deseori dimensiunea mare a leziunii și hematumul pot duce la creșterea concentrației proteinei C reactive, leucocitoză ușoară sau moderată și creșteri ușoare ale bilirubinei și lactat dehidrogenazei<sup>125</sup>. Mai recent, diagnosticul biochimic al disecției aortice a devenit posibil

Tabelul 6. Abordare inițială la pacienții cu suspiciune de disecție aortică

Recomandări	I	II	III	Nivel de evidență
1. Anamneză detaliată și examen fizic complet (de câte ori este posibil)	1			C
2. Linie intravenoasă, analize sânge (CK, TnT(i), mioglobina, D-dimeri hematocrit, LDH)	1			C
3. ECG: evidențierea ischemiei	1			C
4. Monitorizarea frecvenței cardiace și a tensiunii arteriale	1			C
5. Calmarea durerii (sulfat de morfină)	1			C
6. Scăderea tensiunii arteriale sistolice utilizând beta-blocante (i.v. propranolol, metoprolol, esmolol sau labetalol)	1			C
7. Transfer în unitatea de terapie intensivă	1			C
8. Vasodilatatoare în plus la pacienții cu hipertensiune severă (i.v. nitroprusiat de sodiu titrând TA între 100-120 mmHg)	1			C
9. La pacienții cu afecțiuni pulmonare obstructive, scăderea TA cu blocante ale canalelor de calciu		1		C
10. Explorări imagistice la pacienții cu semne ECG de ischemie înainte de tromboliză dacă patologia aortică este suspectată		1		C
11. Radiografic toracică			1	C



prin identificarea concentrațiilor crescute al lanțurilor grele de miozină ale fibrelor musculare netede<sup>125</sup>.

### Inițierea tratamentului

Orice pacient cu simptome de disecție aortică trebuie supus unei explorări imagistice prin una din metodele discutate mai sus pentru a exclude afecțiunea. Beneficiile acestei strategii depășesc ca importanță riscurile la pacienții care în cele din urmă au altă boală<sup>126</sup>. În timp ce este pregătit pentru investigațiile adecvate, pacientul trebuie transferat într-o unitate de terapie intensivă pentru monitorizare corespunzătoare (tabel 6). Umplerea volemică poate deveni de o importanță extremă în cazurile cu deteriorare hemodinamică, drogurile trebuind să fie perfuzate printr-o linie venoasă separată. La pacientul instabil, monitorizarea invazivă a presiunii sanguine trebuie realizată prin plasarea unei linii arteriale în artera radială dreaptă. Dacă este suspectată implicarea trunchiului brahiocefalic drept (rareori întâlnită în practică), linia arterială trebuie plasată pe partea stângă. Este important să se excludă falsa hipotensiune dată de obstrucția unui ram al arcului aortic. De aceea măsurarea presiunilor la ambele mâini este importantă.

În timp ce se așteaptă diagnosticul imagistic, este necesar controlul durerii și reducerea tensiunii arteriale sistolice la valori între 100 și 120 mm Hg (tabel 6). Cel mai indicat drog pentru calmarea durerii este sulfatul de morfină. Beta-blocantele sunt clasa de medicamente cea mai indicată reducând forța de ejeecție a ventriculului stâng (dP/dt) care continuă să acționeze asupra peretelui arterial. Se folosesc betablocantele cu administrare intravenoasă precum propranololul (0,05 – 0,15 mg per kg corp la fiecare 4-6 ore<sup>127</sup>) sau esmolol (administrat cu doză de încărcare de 0,5 mg per kg corp în 2-5 minute urmată de perfuzie cu 0,1-0,2 mg/kg/ min). Trebuie reamintit că concentrația maximă a esmololului este de numai 10 mg/ml. Perfuzia acestui agent la doza maximă de 0,3 mg/kg/min constituie o încărcare substanțială de volum. Metoprololul și atenololul sunt de asemenea disponibile pentru administrare intravenoasă, dar au un timp de înjumătățire mai mare. Labetalolul, medicament ce blochează ambii receptori adrenergici alpha- și beta, poate fi folosit la pacienții cu disecție de aortă. La

pacienții cu potențială intoleranță la beta-blocante (cei cu astm bronșic, bradicardie, semne de insuficiență cardiacă) esmololul (cu timp de înjumătățire scurt) pare a fi alegerea rezonabilă de a testa reacția pacientului la beta-blocante. Nu există date care să susțină utilizarea antagoniștilor de calciu la acești pacienți, dar medicamente precum verapamilul, diltiazemul sau nifedipina pot fi utilizate pentru a reduce tensiunea arterială, în special la pacienții cu astm bronșic.

Dacă beta-blocantele singure nu controlează hipertensiunea, vasodilatatoarele sunt agenți adjuvanți ideali pentru controlul valorilor tensionale. Totuși, vasodilatatoarele pot crește forța de ejeecție a ventriculului stâng, de aceea trebuie să fie întotdeauna asociate cu beta-blocante (tabel 6). În timp ce beta-blocantele sunt în mod normal indicate pacienților cu creșteri ușoare ale tensiunii arteriale, pentru formele mai severe de hipertensiune se poate asocia nitroprusiat de sodiu. Doza inițială este 0,25 g/kg/min. Tensiunea arterială sistolică trebuie menținută la valori între 100 și 120 mmHg. Scăderea tensiunii arteriale sistolice trebuie ajustată dacă apar oligurie sau simptome neurologice.

La pacienții cu tensiune arterială normală sau chiar scăzută la internare trebuie exclusă posibilitatea depleției de volum secundară sechestrării sângelui în lumenul fals sau în spațiul pleural și pericardic. Pacienții cu instabilitate hemodinamică importantă (tabel 7) trebuie să fie intubați și ventilați fără întârziere. Ecocardiografia transesofagiană poate reprezenta singura procedură diagnostică în unitatea de terapie intensivă sau ulterior în sala de operație<sup>3,128</sup>.

Dacă este absolut necesar un diagnostic rapid, ecografia transtoracică trebuie realizată imediat, dar calitatea imaginilor rezultate este rareori adecvată pentru luarea unei decizii terapeutice. Descoperirea ecocardiografică a tamponadei pericardice indică sternotomia și chirurgia exploratorie fără a fi necesare alte tehnici imagistice. Pericardiocenteza (tabel 7) ca treaptă inițială terapeutică poate fi periculoasă, reducând presiunea intrapericardică și cauzând sângerări recurente<sup>129</sup>.

## Metodele necesare diagnosticului (Tabel 8)

### Disecția aortică acută sau în evoluție

Tabelul 7. Abordarea pacientului instabil hemodinamic cu suspiciune de disecție aortică

Recomandări	Clasa I	II	III	Nivel de evidență
1. Instabilitate hemodinamică severă: intubație și ventilație	1			C
2. Ecocardiografie transesofagiană ca unică procedură de diagnostic până la intervenția chirurgicală		1		
3. Intervenție chirurgicală la pacienții cu tamponadă evidențiată prin ecocardiografie transesofagiană		1		C
4. Pericardiocenteză (scăderea presiunii intrapericardice - sângerări recurente)			1	C



Informații esențiale: confirmarea diagnosticului

Punerea în evidență a faldului intimal separând două lumene este baza diagnosticului clasei de disecție aortică. Dacă lumenul fals este complet trombozat, deplasarea centrală a faldului intimal, calcificarea sau separarea straturilor intimale (tabel 9) pot fi privite ca semne certe de disecție aortică<sup>3</sup>. Următoarele metode descrise pot confirma diagnosticul cu mare precizie. Așa cum este consemnat în registrul internațional al disecției de aortă, prima metodă imagistică a fost ecocardiografia transtoracică (TTE) și ecocardiografia transesofagiană (TEE) în 33% din cazuri, tomografia computerizată (CT) în 61%, rezonanța magnetică nucleară (MRI) în 2% și angiografia în 4%<sup>130</sup>. Ca tehnici ulterioare, au fost utilizate în 56% din cazuri TTE/TEE, în 18% CT, în 9% MRI și 17% angiografia. În consecință, pentru diagnosticul disecției de aortă au fost utilizate în medie 1,8 metode. În cazurile la care au fost alese trei metode, CT a fost utilizat

#### Rezumat

Disecția aortică prezintă o gamă largă de manifestări clinice. Suspiciunea clinică e necesară stratificării rapide a riscului și a managementului. Este indicată monitorizarea frecvenței cardiace și a tensiunii arteriale. Se începe terapia cu beta-blocante și antihipertensive, precum și cea sedativă și analgezică. Trebuie inițiată monitorizarea în unitatea de terapie intensivă. Umplerea volemică poate fi importantă. Pentru scăderea tensiunii arteriale trebuie să se folosească o linie venoasă separată. Dacă este necesar se inițiază terapia cu beta-blocante și nitroprusiat de sodiu. În caz de instabilitate hemodinamică, pacientul trebuie intubat și transferat în sala de operații. TEE poate fi realizată înainte sau în timpul intervenției.

în 40%, MRI în 30% și angiografia în 21%<sup>130</sup>.

Decizia utilizării unei metode imagistice depinde de doi factori:

- Disponibilitatea în urgență
- Experiența personalului din camera de urgență și din imagistică

Pacienții cu disecție aortică acută sunt aduși de obicei în secțiile de urgență ale spitalelor regionale, unde nu toate metodele descrise anterior sunt disponibile. Dacă este suspectată disecția de aortă, pacienții trebuie transferați la un centru cu posibilități intervenționale și chirurgicale. Fiecare unitate trebuie să stabilească protocoalele proprii pentru confirmarea rapidă a diagnosticului. Folosirea a două sau trei tehnici imagistice pentru diagnosticul disecției este excesiv și deseori poate conduce la pierderi inutile de timp. Pe cât se poate, luarea deciziei trebuie făcută cu grijă, numai medicii experimentați și antrenați fiind capabili să reducă numărul diagnosticelor fals

negative, mai dificile atunci când disecția nu este clasică de clasă 1, ci de clasă 2-4<sup>131-135</sup>. Datele existente relatează că sensibilitatea și specificitatea tehnicilor pentru diferite situații nu sunt identice<sup>136-138</sup>. În clasa 3 de disecție, numai aortografia – și nu TEE, CT sau MRI – poate sugera prezența unei disecții aortice minime<sup>189</sup>.

#### Localizarea rupturii și extensia bolii

Tabelul 8. Imagistica: obiective diagnostice

- Confirmarea diagnosticului
- Clasificarea disecției/delimitarea extensiei acesteia
- Diferențierea lumenului adevărat de cel fals
- Localizarea rupturii intimale
- Diferențierea disecțiilor comunicante și non-comunicante
- Evaluarea implicării ramurilor aortice
- Detectarea regurgitării aortice
- Detectarea extravazării (hematom periaortic sau mediastinal, efuziuni pleurale sau pericardice)

Decelare și localizarea rupturii sunt foarte importante deoarece orice intervenție terapeutică (de ex. implantare de stent sau proteză) are ca scop închiderea orificiului de intrare. De obicei se văd nu doar un orificiu de intrare și reintrare, ci multiple rupturi<sup>94</sup>. Diferența de presiune între cele două lumene împinge sângele din lumenul adevărat spre cel fals și înapoi, dar de regulă se observă și jeturi de flux multidirecționale<sup>94</sup>.

Rupturile intimale pot fi vizualizate direct prin TTE, TEE, CT și MRI și de asemenea prin angiografie<sup>136</sup>. Doppler-ul pulsat și continuu pot estima diferența de presiune între lumenul fals și cel adevărat. Extensia completă a disecției de aortă poate fi analizată numai prin tehnici ultrasonografice dacă ecocardiografia este combinată cu sonografie duplex, ecografie abdominală – sau, mai precis, ecografie intravasculară. Datorită calității scăzute a imaginii, sonografia duplex abdominală nu poate fi folosită în luarea unor decizii definitive. Dintre toate tehnicile sonografice, ecografia intravasculară are cea mai înaltă acuratețe<sup>100,101,121</sup>, eliminând «petele oarbe» (*blind spots*) din aorta ascendentă sau în abdomen care limitau posibilitățile de examinare în trecut. Extensia completă a disecției poate fi vizualizată non-invaziv prin CT, MRI, sau invaziv, prin angiografie.

#### Clasificarea disecției aortice

Extinderea unei disecții de aortă (locul unde aceasta începe și unde se termină) poate fi evaluată luând în calcul grosimea peretelui și faldului intimal. În funcție de prezența sau absența fluxului prin lumenul fals sau a breșelor în fald intimal, se pot distinge două tipuri de disecție de aortă: comunicantă și necomunicantă (Tabelul 10, 11). Comunicarea este prezentă atunci când în lumenul fals se decelează flux anterograd, retrograd sau



Tabelul 9. Diferențe între anevrismul aortic osclerotic și disecția aortică

	<b>Anevriism aortic aterosclerotic</b>	<b>Disecție aortică</b>
Diametru aortic	↑↑	↑
Grosimea pereților	↑ (↑)	normal, exceptând: <ul style="list-style-type: none"> <li>• hematomul intramural;</li> <li>• hemoragia intramurală neted</li> </ul>
Suprafața lumenului	rugos	lumen fals
Formarea trombusului	lumen	lumen fals
Trombi flotanți	++	lumen fals
Deplasarea calcificărilor intinale	(+)	++
Semne de flux încetinit	deseori în interiorul lumenului	lumen fals

Tabelul 10. Diferențele dintre disecțiile de aortă comunicante și non-comunicante

<b>Disecții comunicante (c)</b>	<b>Disecții non-comunicante (nc)</b>
<ul style="list-style-type: none"> <li>• Ruptură intimală</li> <li>• Flux în interiorul lumenului fals</li> <li>• Miocări ritmice ale faldului intimal</li> <li>• Semne de flux crescut în lumenul fals</li> <li>• Fără trombus sau cu trombus incomplet în lumenul fals</li> </ul>	<ul style="list-style-type: none"> <li>• Intimă intactă</li> <li>• Fără flux în lumenul fals</li> <li>• Fără/cu miocări reduse ale faldului intimal</li> <li>• Semne de flux scăzut, contrast spontan ecocardiografic</li> <li>• Trombus format în lumenul fals – complet sau incomplet</li> </ul>

Tabelul 11. Disecția de aortă: diferențe între lumenul adevărat și lumenul fals

	<b>Lumen adevărat</b>	<b>Lumen fals</b>
Mărime	adevărat < fals	cel mai frecvent lumen fals > lumen adevărat
Pulsatilitate	expansiune sistolică	compresie sistolică
Direcția fluxului	flux sistolic anterograd	flux sistolic anterograd redus sau absent/ flux retrograd
Localizare în conturul aortic	în interiorul conturului	în exteriorul conturului
Semne de flux scăzut	rar	în afara conturului frecvent; funcție de gradul comunicării
Trombus	rar	în afara conturului frecvent; funcție de gradul comunicării

tardiv. În disecțiile comunicante acute faldul intimal poate prezenta mișcări ample în cursul ciclului cardiac. Aceste mișcări, precum și fluxul sunt reduse sau absente când nu există comunicare. În funcție de gradul comunicării, poate fi observată și formarea de trombi<sup>6,94</sup>. Contrastul spontan este un indicator ecocardiografic (Tabelul 10, 11) de flux redus sau absent în lumenul fals<sup>6,94</sup>. Semne similare de flux scăzut pot fi detectate prin MRI<sup>136, 138</sup>.

Disecția necomunicantă de aortă trebuie diferențiată de hematoamele intramurale (disecție aortică de clasă 2), care sunt mai localizate, fiind limitate la unul sau două segmente aortice, și se caracterizează frecvent prin prezența de straturi multiple la nivelul peretelui, straturi ce se deplasează unele față de altele în cursul pulsațiilor aortei. O disecție aortică de clasă 2 poate evolua spre o disecție aortică de clasă 1. Pe de altă parte, disecția necomunicantă de aortă este o disecție aortică de clasă 1 fără punct de intrare și fără flux în lumenul fals și trebuie diagnosticată ca atare, întrucât are un prognostic mai bun decât disecția aortică de clasă 2.

Dacă este prezentă comunicarea, punctele de intrare trebuie localizate și descrise în raport cu segmentul disecat. Disecția aortică anterogradă este prezentă atunci când

comunicarea este localizată proximal de capătul distal al disecției. Dacă aceasta este situată distal față de capătul proximal al disecției, atunci progresia disecției este retrogradă. Noile tehnici imagistice permit diferențierea cu mare acuratețe între diversele tipuri de disecție de aortă. Disecția retrogradă cu implicarea aortei ascendente și prezența unei rupturi la nivelul istmului aortic este decelată la 20% din pacienții de tip A (tip D)<sup>6</sup>. Aceasta înseamnă că o disecție retrogradă de tip B (tip III) se poate extinde la aorta ascendentă și poate evolua spre o disecție de tip I sau A.

Dacă, în prezența unor simptome tipice, a fost exclusă o disecție aortică de clasă 1 sau 2 (Fig. 5), atunci trebuie luată în considerare posibilitatea existenței unei disecții de clasă 3 sau 4. Ulcerațiile de la nivelul plăcilor de aterom, consecutive rupturii acestora, pot fi vizualizate prin TEE, CT sau MRI<sup>105-110, 135, 139-141</sup>. De asemenea, trebuie luată în considerare posibilitatea prezenței de leziuni multiple și fiecare dintre acestea trebuie investigată pentru a se exclude eventuala penetrație sau ruptură<sup>139</sup>.

La unii pacienți la care anamneza indică existența unei disecții aortice de clasă 5, aortografia poate vizualiza o disecție aortică de clasă 4, sub forma unei discrete



proeminențe excentrice la nivelul peretelui aortic<sup>141</sup>. Disecțiile aortice de clasă 5 rezultate în urma injuriilor iatrogene se evidențiază cel mai adesea la injectarea substanței de contrast în aortă, prin observarea traiectului fals al cateterului, iar în urgență pot fi vizualizate prin ecografie transesofagiană. Unele dintre departamentele moderne de medicină de urgență sunt echipate cu CT-scannere mobile care permit realizarea unui examen CT fără a necesita transportul pacientului.

### Indicatori ai urgenței

Din punct de vedere clinic, disecția de aortă se prezintă cel mai frecvent ca un proces constituit în două etape. Prima etapă constă din apariția durerii severe și dispariția pulsului, după care sângerarea se oprește. A doua etapă are loc atunci când presiunea intraaortică depășește limita critică și se produce ruptura, fie în pericard (cu tamponadă cardiacă), fie în spațiul pleural sau mediastin.

Extravazarea de fluid în pericard, spațiul pleural sau/și mediastin este un indicator de gravitate, fiind frecventă în cazurile de moarte subită prin disecție de aortă<sup>6,142</sup>. Vizualizarea unei separări a epicardului de pericard indică existența revărsatului pericardic. Prin ecocardiografie se pot decela efuziuni pericardice de numai 30 ml, dar și examenele CT și MRI sunt metode sensibile de diagnostic. Prezența de fluid în jurul aortei este un semn de penetrație, care poate evolua spre ruptură, și care se asociază deseori cu hemoragie intramurală<sup>6</sup>. Revărsatul pleural poate fi detectat prin ecocardiografie, CT sau MRI. De obicei apare în pleura stângă.

Hematoamele mediastinale produc creșterea distanței dintre aortă și esofag, precum și dintre aortă și atrium stâng. O distanță mai mare de 1 cm este un indicator cert de hematom mediastinal, acesta putând chiar comprima atrium stâng, fenomen observabil prin TEE, CT sau MRI. Este important ca aceste semne de gravitate să fie prompt identificate, deoarece ele se asociază cu o mortalitate de peste 50%<sup>6</sup>. Unele decese pot să apară chiar în cursul procedurilor adiționale de diagnostic, care întârzie intervenția chirurgicală<sup>6</sup>.

### Evaluarea fluxului în lumenul fals și adevărat

Într-o disecție de aortă este esențială diferențierea între lumenul adevărat și cel fals (Tabel 11). Lumenul adevărat este de obicei comprimat de cel fals, prezintă expansiune sistolică și flux anterograd sistolic și se află mai aproape de curbura interioară a arcului aortic. Contrastul spontan ecocardiografic ca semn al încetirii fluxului și formării de tromb este rar observat. Lumenul fals prezintă compresiune sistolică, este mai aproape de peretele exterior al aortei, iar semnele de flux încetinit sunt constant prezente pe toată lungimea aortei sau pe o anumită porțiune. Se pot decela trombi în lumenul fals<sup>3,6,94</sup>.

Lumenul adevărat prezintă expansiune sistolică și colaps diastolic, datorită modificărilor de presiune. Colapsul poate fi complet, producând ischemie la nivelul diverselor țesuturi/organe. Fluxul și pulsațiile lumenului real pot fi atenuate dacă nu există un orificiu de reintrare la nivelul aortei abdominale.

În cazul în care lumenul fals este complet trombozat, poate fi utilă analiza structurii aortei în diferite secțiuni, pentru a detecta o eventuală deplasare a calcificărilor de la nivelul peretelui aortic înspre interiorul vasului<sup>2,3,90,121,137</sup>. O diferențiere mai precisă a celor două lumene se poate obține prin examenul Doppler pulsat și Doppler color<sup>6,94</sup>. Fluxul prin lumenul fals este întârziat, absent sau chiar inversat<sup>94</sup>. În plus, faldul întimal al unei disecții comunicante prezintă mișcări mai ample decât cel al unei disecții necomunicante, iar amplitudinea fluxului din lumenul fals depinde de gradul comunicării. La pacienții la care cele două lumene nu comunică sau dacă orificiul de comunicare este de mici dimensiuni, fluxul prin lumenul fals este absent sau redus. Dacă TEE nu evidențiază flux în falsul lumen, comunicarea între cele două lumene poate fi exclusă cu certitudine. Totuși, în acest caz poate exista o disecție retrogradă cu punct de comunicare situat distal, astfel încât fluxul din lumenul fals nu ajunge în regiunea aortică analizată<sup>94</sup>.

### Severitatea și etiologia regurgitării aortice

Frecvent, disecția de aortă se caracterizează din punct de vedere clinic prin creșterea amplitudinii presiunii și prin prezența unui suflu diastolic în focarul aortic. Creșterea contractilității ventriculului stâng cu sau fără dilatație poate fi considerată un semn indirect de insuficiență aortică. Examenul Doppler color are o sensibilitate și o specificitate înaltă în detectarea regurgitării aortice, aceasta putând fi recunoscută și evaluată din punct de vedere al gravității și prin cine-MRI sau angiografie, nu și prin CT. Cunoașterea etiologiei regurgitării aortice și a diametrului inelului aortic este esențială în luarea deciziei de înlocuire a valvei aortice sau de resuspendare, TEE reprezentând metoda de elecție pentru evaluarea morfologiei și funcției valvei aortice și a structurilor perivalvulare<sup>77</sup>.

### Semnele de ischemie miocardică

În prezența unei dureri toracice anterioare, este necesară decelarea etiologiei acesteia: ischemie miocardică, disecție de aortă sau asocierea lor. Electrocardiograma poate releva supradenivelare de segment ST și semne tipice de IMA transmurală dacă disecția a produs blocarea ostiumului uneia dintre arterele coronare. Aceste semne pot fi atât de caracteristice încât să ducă la decizia de inițiere a terapiei trombolitice<sup>123</sup>. De aceea, este util să se evidențieze eventualele antecedente de infarct miocardic, precum și anomalii de kinetică



regională (detectabile ecocardiografic sau prin MRI), care indică scăderea perfuziei miocardice. Un alt semn de ischemie este subdenivelarea segmentului ST, sugerând existența unui infarct miocardic non-transmural sau a insuficienței coronariene secundară bolii coronariene, blocării ostium-ului coronar prin faldul intimal sau colapsului lumenului adevărat în diastolă<sup>143</sup>.

Ecografia transesofagiană poate vizualiza ostiumul ambelor artere coronare, precum și primii 2-3 cm din coronara stângă și 1-2 cm din coronara dreaptă. O mai bună examinare a arterelor coronare în situații de urgență se poate obține prin examen CT multisectional sau MRI.

În prezent, doar coronarografia poate demonstra cu certitudine existența sau absența bolii coronariene la pacienții cu disecție de aortă. În cazul unui pacient stabil, în special în disecția de tip B (tip III), coronarografia poate fi realizată în condiții de siguranță și reprezintă o etapă de diagnostic în faza cronică a bolii<sup>144,145</sup>.

### Informații adiționale

#### Disecția de aortă cu extindere la arcul aortic

Extinderea disecției la arcul aortic nu trebuie în mod necesar diagnosticată înainte unei intervenții chirurgicale în urgență, deoarece aorta ascendentă va fi înlocuită indiferent de extinderea disecției la ramurile colaterale<sup>87</sup>.

Colateralele care pleacă din arcul aortic, și în special arterele carotide, sunt cel mai bine vizualizate angiografic, dar și prin duplex-ultrasonografie, CT spiral sau MRI. La examenul TEE, trunchiul brahiocefalic poate fi vizualizat în 70% din cazuri, iar artera carotidă stângă în 30% din cazuri. Examenul ultrasonografic intravascular cu sondă de 10 MHz permite vizualizarea tuturor ramurilor aortei<sup>100,121</sup>.

#### Disecția de aortă cu extindere pe colateralele abdominale

Adesea, disecția de aortă se însoțește de reducerea fluxului în arterele abdominale, insuficiența multiplă de organ fiind o cauză majoră de deces, atât la pacienții tratați medical cât și chirurgical<sup>6,86,88,114</sup>. În evaluarea acestui segment aortic ecografia are valoare limitată, frecvent calitatea slabă a imaginilor nepermițând luarea unor decizii terapeutice.

Aortografia și ecografia intravasculară permit descrierea a două mecanisme fiziopatologice implicate în afectarea arterelor abdominale la pacienții cu disecție de aortă:

- (a) îngustarea statică a unui ram arterial;
- (b) îngustarea dinamică a unui ram arterial.

Îngustarea statică se produce atunci când linia de disecție intersectează originea vasului respectiv și hematumul aortic se propagă la nivelul peretelui vascular,

#### Rezumat

Informații esențiale în diagnosticul disecției de aortă:

- confirmarea diagnosticului;
- localizarea rupturii aortice;
- extinderea disecției;
- clasificarea disecției;
- indici de gravitate.

Informații suplimentare (ce nu sunt imediat necesare):

- implicarea colateralelor;
- nu sunt necesare alte teste de laborator decât cele de rutină.

stenozând lumenul. În cazul îngustării dinamice linia de disecție nu atinge originea vasului, aceasta fiind însă acoperită de flap-ul intimal. Ambele mecanisme pot fi prezente la același pacient, concomitent, la diferite nivele, ele neputând fi identificate cu suficientă precizie prin CT sau MRI, ci doar angiografic. Implicarea unora dintre colateralele aortice, precum artera celiacă, mezenterică sau arterele renale, poate fi vizualizată prin ultrasonografie intravasculară<sup>100,121</sup>.

#### Disecția de aortă cu extindere la arterele iliace și femurale

În disecția de aortă fără orificiu de comunicare distal aorta poate fi complet obstruată, lumenul real fiind comprimat de cel fals. Extensia disecției poate fi evaluată prin CT sau MRI, lumenul real fiind de obicei situat anterior, iar cel fals posterior. În schimb, pentru evaluarea completă și aprecierea fluxului prin colaterale este necesară angiografia, care ar putea fi înlocuită în viitor de angio-MRI.

#### Testele de laborator

Au un rol minor în diagnosticul disecției acute de aortă, fiind utile pentru excluderea altor afecțiuni. Ades pot fi evidențiate semne de inflamație cu creșterea nivelurilor CRP.

După depășirea fazei acute, poate fi recomandată efectuarea testelor genetice, atât la pacienți, cât și la rudele acestora. Identificarea genei FBN-1 a permis dezvoltarea a două tipuri de teste: studiile genetice familiale și identificarea mutațiilor.

(1) Studiile genetice familiale pot fi realizate cu markeri polimorfi specifici FBN-1, pentru a identifica haplotipul mutant<sup>146,147</sup>. Aceste studii sunt relevante doar în cazul în care cel puțin 4 membri ai familiei au făcut boala, deoarece implicarea genei FBN 1 trebuie demonstrată cu certitudine. Din păcate, majoritatea familiilor nu îndeplinesc această condiție. În plus, metoda este inadecvată în unele cazuri, în practică acestea depășind 40% din totalul celor la care un astfel de test genetic a fost recomandat.

(2) Al doilea tip de test molecular este identificarea mutațiilor. Acesta ar trebui efectuat numai după ce analiza



proteică sau studiile genetice familiale au demonstrat cu certitudine prezența unui defect al genei FBN-1, deoarece reprezintă un test extrem de laborios și costisitor. Până în prezent nu există nici o metodă rapidă care să ofere o certitudine diagnostică de 100% în investigarea unei gene de mari dimensiuni ca FBN-1, aproape fiecare familie are propriul defect genetic, iar majoritatea mutațiilor sunt

mutații punctiforme. În plus, acest test nu poate identifica toate mutațiile, analizând doar secvența codantă (“*coding sequence*”) și zonele din imediata vecinătate.

(3) În toate celelalte cazuri, până la descoperirea unor tehnici moleculare mai adecvate, identificarea mutațiilor nu se poate realiza sistematic. Totuși, în puținele cazuri la care mutația familială a putut fi identificată, este posibil

Tabelul 12. Diagnosticul imagistic în disecția acută de aortă

Recomandări	I	IIa	IIb	III	Nivel de evidență
1. Ecografia transtoracică urmată de ecocardiografia transesofagiană	1				C
2. Tomografia computerizată	1				C
• dacă este crucială detecția rupturilor			1		C
3. Angiografia de contrast					
• pentru definirea anatomică a cauzei hipoperfuziei viscerale și pentru ghidarea intervenției percutane	1				C
• la pacienții stabili hemodinamic		1			C
• coronarografie preoperatorie de rutină				1	C
• la pacienții instabili hemodinamic			1		C
4. MRI		1			C
• la pacienții instabili hemodinamic				1	C
5. Ecografia intravasculară		1			C
• pentru ghidarea intervențiilor percutane			1		C

diagnosticul prenatal, pe mostre de țesut recoltate din vilozitățile choriale, sau evaluarea diagnostică a descendenților asimptomatici ai subiecților afectați<sup>148,149</sup>. Recent s-a raportat diagnosticarea genetică preimplantare a sindromului Marfan<sup>150</sup>.

În sindromul Ehlers-Danlos, diagnosticul de laborator se bazează pe:

- 1) demonstrarea producerii de colagen de tip III cu structură anormală;
- 2) identificarea mutațiilor genei COL3A1;
- 3) analiza prin linkage, cu markeri polimorfi intragenici<sup>32</sup>, extrem de dificilă, deoarece mutațiile sunt specifice fiecărui pacient și se produc pe toată lungimea unei gene de mari dimensiuni, cu un grad înalt de fragmentare<sup>32</sup>. În plus, mutațiile la nivelul genei COL3A1 nu sunt specifice, ele putând fi întâlnite și la pacienți cu sindrom Ehlers-Danlos de tip II (clasicul tip mitis) și III (tipul hiper mobil, asociat și cu mutații ale genelor COL5A1 și COL5A2), transmise autosomal dominant. Nu a fost identificată încă o corelație genotip-fenotip, în schimb s-a raportat prezența heterogenității genetice<sup>15</sup>. Unii pacienți cu defecte genetice transmise recesiv au colagen de tip III normal<sup>19</sup>.

În cazul ectaziei anuloaortice, heterogenitatea genetică și dificultățile tehnice actuale fac extrem de dificilă analiza genetică. Doar două dintre genele implicate au fost identificate, ambele de mari dimensiuni și asociate cu prezența anevrismelor aortice disecante, însă mutațiile nu prezintă nici în acest caz tendința la grupare în anumite

regiuni specifice ale genelor, ceea ce face nerecomandabil screening-ul genetic. Totuși, posibilitatea utilizării de anticorpi anti-colagen III și anti-fibrillină 1 permite identificarea pe culturi de fibroblaști a proteinelor anormale structural sau metabolic, aceste teste neputând fi însă recomandate de rutină.

### Tehnici imagistice

În diagnosticul disecției de aortă pot fi utilizate diverse tehnici invazive și neinvazive, directe și indirecte (Tabel 12, 13). Variatele metode imagistice vor fi descrise în continuare pe scurt, din punct de vedere al considerațiilor tehnice, criteriilor specifice de diagnostic și preciziei acestor metode (Tabel 14).

### Ecocardiografia transtoracică/ Ecocardiografia transesofagiană (TTE/ TEE)

#### Considerații tehnice

Aorta și ramurile ei majore pot fi studiate în diferite secțiuni, utilizarea tuturor acestora fiind esențială pentru obținerea de informații complete privind tipul și extensia disecției de aortă. Ecocardiografia în mod M și bidimensională se realizează în incidențele standard: parasternală, apicală și subcostală. Aorta ascendentă poate fi vizualizată în incidența parasternală stângă. În cazul ectaziei aortice sunt utile incidențele parasternală dreaptă și apicală, iar arcul aortic este cel mai bine vizualizat în incidența suprasternală, prin folosirea secțiunilor



ortogonale și longitudinale putând fi obținute informații referitoare la extensia disecției în trunchiul brahiocefalic, carotida comună stângă sau subclavia stângă. Aorta descendentă poate fi uneori vizualizată în secțiune parasternală stângă, în secțiuni paraspinale (pacient în decubit drept, cu spatele spre examinator) sau în secțiuni abdominale<sup>151-152</sup>.

Ecocardiografia transesofagiană se efectuează cu sonde de 3, 5 sau 7 MHz, alcătuite din 32, 64 sau mai multe elemente piezoelectrice, montate la capătul distal al unui gastroscop (ecoscop) convențional de 9-15 mm. Pot

fi utilizate sonde monoplan, biplan sau multiplan, care permit vizualizarea aortei în incidențe multiple<sup>153</sup>, precum și reconstrucția tridimensională computerizată a acesteia<sup>154</sup>.

### Criterii ecocardiografice în disecția de aortă

Diagnosticul de disecție de aortă este confirmat prin vizualizarea în interiorul aortei a două lumene separate printr-un fald intimal. Criteriile pozitive sunt reprezentate de obstrucția completă a falsului lumen, deplasarea spre interiorul vasului a calcificărilor intimale, separarea

Tabelul 13 Tehnici imagistice în disecția cronică de aortă

Recomandări	Clasa I	IIa	IIb	III	Nivel de evidență
1. MRI	1				C
2. Ecocardiografia transtoracică urmată de ecocardiografie transesofagiană		1			C
3. Computer-tomografie		1			C
4. Angiografie convențională					
• pentru ghidarea intervențiilor percutane	1				C
• în diagnosticul preoperator la pacienți selecționați		1			C
• pentru stadializarea completă a bolii		1			C
5. Ecografia intravasculară					
• pentru ghidarea intervențiilor percutane		1			C

straturilor intimale prin tromb și deplasarea straturilor peretelui aortic unele în raport cu altele în cursul pulsațiilor aortice<sup>6</sup>. Ruptura este definită ca o întrerupere a continuității faldului, însoțită de *fluttering* al marginilor intimei<sup>3,6,94</sup>. Rupturile intimale de mai mici dimensiuni pot fi detectate utilizând examenul Doppler color, prin vizualizarea unui jet care traversează faldul intimal<sup>94</sup>. Trebuie precizate numărul și localizarea rupturilor, precum și distanța față de arcadele dentare la care se află sonda în momentul examinării.

Diferențierea dintre lumenul real și cel fals se poate face în mod M, 2D sau prin examen Doppler<sup>155</sup>. Criteriile de identificare a lumenului real sunt: expansiunea sistolică și colapsul diastolic, absența sau intensitatea redusă a contrastului spontan, prezența jeturilor sistolice care se îndepărtează de lumen, precum și a fluxului sistolic anterograd. Criteriile de identificare a lumenului fals sunt: creșterea diametrului în diastolă, prezența contrastului spontan, absența, întârzierea sau inversarea fluxului și formarea de tromb<sup>6,155</sup>. Prezența semnalelor de flux în interiorul falsului lumen indică existența comunicării, în timp ce absența fluxului arată că nu există comunicare. Dacă singurul orificiu de comunicare este situat distal față de punctul de începere al disecției, se poate diagnostica disecția retrogradă, cu sau fără implicarea aortei ascendente<sup>6</sup>.

Diagnosticul de tromb se pune pe baza vizualizării unei mase separate atât de faldul intimal, cât și de peretele aortic, situate în lumenul fals, rar în cel adevărat<sup>6</sup>.

Deoarece formarea de tromb depinde de viteza fluxului, se poate realiza o stadializare care să permită estimarea gradului comunicării<sup>6</sup>.

Spațiile transonice rezultate din prezența lichidului liber în jurul aortei sunt semne de penetrație datorate hematomului periaortic<sup>6</sup>. Existența unui hematom mediastinal este sugerată de prezența între esofag și atrilul stâng sau aortă a unei distanțe >1 cm și de prezența revărsatului pleural. Dacă se vizualizează un spațiu liber între epi- și pericard, atunci există și revărsat pericardic<sup>6</sup>.

Regurgitarea aortică este diagnosticată pe baza vizualizării semnalelor de flux diastolic perturbat în tractul de ejecție al ventriculului stâng. Stadializarea ei se face pe baza criteriilor Doppler și Doppler color<sup>156</sup>.

### Acuratețea TTE/ TEE

Diagnosticul disecției de aortă prin ecocardiografia standard în mod M și 2D se bazează pe detectarea flapului intimal în interiorul lumenului aortic. Sensibilitatea și specificitatea TTE în ceea ce privește implicarea aortei ascendente variază între 77-80%, respectiv 93- 96%<sup>151,152,157</sup>. Detectarea disecției distale a aortei toracice prin TTE este posibilă doar la 70% din pacienți<sup>157</sup>.

Valoarea TTE este limitată la pacienții cu anomalii ale peretelui toracic, spații intercostale înguste, obezi, la pacienții cu emfizem pulmonar sau ventilație mecanică. Aceste limite împiedică luarea unei decizii terapeutice corecte, dar ele au fost depășite de TEE<sup>6</sup>.

Examenul ecocardiografic trebuie interpretat



numai de către examinatori experimentați. Grupul European de Studiu a arătat că sensibilitatea TTE și a TEE mono-, ocazional biplan (dar nu și a TEE multiplan) atinge 99%, cu o specificitate de până la 89%, acuratețea predictivă pozitivă și negativă fiind de 89%, respectiv 99%. Aceste constatări au fost confirmate și de alte studii<sup>158</sup>. Când analiza a inclus doar pacienții supuși procedurilor chirurgicale sau autopsiați, sensibilitatea TEE a fost de numai 89%, specificitatea 88%, acuratețea predictivă pozitivă 97%, iar cea negativă 93%<sup>3</sup>.

Există totuși dificultăți în vizualizarea disecțiilor de mici dimensiuni de la nivelul porțiunii distale a aortei ascendente și din porțiunea anterioară a arcului aortic, cunoscută sub denumirea de „zona oarbă”<sup>23</sup>. Acest fenomen este cauzat de interpunerea traheei și bronhiilor principale stângi între esofag și aortă.

În lumenul aortei ascendente apar uneori artefacte, datorate reverberației, punând în dificultate examinătorii mai puțin experimentați<sup>3</sup>, reprezentând probabil și cauza sensibilității reduse a TEE în unele studii anterioare<sup>159</sup>.

Prin TEE bidimensională ruptura intimei poate fi identificată la 61% din pacienți, iar prin examen Doppler s- a demonstrat că între cele două lumene poate exista nu doar flux unidirecțional ci și bidirecțional, prezent la 75% din pacienți. Dopplerul continuu permite măsurarea gradientului de presiune dintre cele două lumene, valoarea sa fiind de 10-25 mmHg<sup>94</sup>.

### Tomografia computerizată

De la introducerea sa, CT spirală a ameliorat substanțial calitatea diagnosticului computertomografic, reducând artefactele de mișcare și eliminând perturbările produse de respirație. În CT convențională, fiecare ciclu al tubului de raze X generează date utilizate pentru reconstruirea imaginilor transaxiale. În cazul CT spirale, mișcarea pacientului și expunerea la raze X sunt simultane, această tehnică necesitând pentru achiziție o singură perioadă de apnee din partea pacientului, ulterior putând fi reconstruite imagini 2D și 3D, în orice plan. CT este tehnica imagistică cea mai frecvent utilizată la pacienții cu suspiciune de disecție de aortă<sup>130</sup>.

#### Tehnica tomografiei computerizate

Rezultatele obținute depind de factori multipli, inclusiv colimarea fasciculului de raze X și viteza de mișcare a mesei de examinare. Valoarea intervalului de reconstrucție este esențială pentru succesul procedurii, deoarece influențează rezoluția spațială, algoritmi de reconstrucție condiționând calitatea imaginii aortice. După obținerea imaginilor transaxiale, pot fi generate noi imagini, în orice plan dorit (MPR - Multiplanar Reformation Images). Imaginile de tip MIP (Maximum Intensity Projection Images) sunt generate prin proiecția

unor fascicule imaginare de raze X care traversează matricea 3D a imaginilor interpolate, valoarea atenuării maxime de-a lungul fiecărui fascicul corespunzând unui anumit nivel din „scala nivelelor de gri”, astfel încât în final se obține o imagine similară unei angiograme. Imaginile de tip SSD (Shaded Surface Display) se obțin prin selectarea de către utilizator a unui prag de atenuare arbitrar ales, iar voxelii matricei imaginilor interpolate sunt reprezentări 3D, senzația de profunzime datorându-se folosirii unei surse virtuale de lumină.

Parametrii standard sunt: colimarea – 3mm, viteza de deplasare a mesei de examinare – 6mm/s<sup>137,138,160</sup>. Procedura este declanșată de softul aparatului, care detectează prezența substanței de contrast în regiunea de interes.

#### Rezumat

TEE și TTE sunt examene de înaltă acuratețe în disecția acută de aortă, utile în luarea deciziei terapeutice în urgență, sau chiar intraoperator, cu condiția cunoașterii posibilelor capcane. Rezoluția înaltă a acestor tehnici permite și diagnosticarea hematoamelor intramurale, a ulcerărilor plăcilor de aterom, precum și a leziunilor traumatiche ale aortei. Pentru o mai bună rezoluție spațială, pot fi utilizate CT sau MRI.

Injectarea mediului de contrast cu osmolaritate joasă, în cantitate de 120ml, se face cu o rată de 1-3 ml/s, cu ajutorul unui injectomat. Imaginile sunt reconstruite la intervale de 2 mm, cu suprapunere parțială<sup>137,138</sup>. Imaginile de tip MPR sunt generate în proiecții sagitale, coronale și oblic-sagitale. Imaginile de tip MIP și SSD sunt opționale. Prima achiziție permite vizualizarea aortei toracice, pentru vizualizarea aortei abdominale și a arterelor iliace fiind necesară o a doua achiziție, cu aceeași tehnică de injectare.

#### Criteriile de diagnostic CT pentru disecția de aortă

Diagnosticul se bazează pe demonstrarea existenței unui flap intimal care separă lumenul real de cel fals. Flap-ul este vizualizat ca o structură lineară, cu atenuare redusă, situată în lumenul aortic<sup>137,160</sup>. Pot fi observate și deplasarea spre interiorul vasului a calcificărilor intimale, largirea tardivă a falsului lumen și lărgirea aortei. Imaginile de tip MIP și MPR sunt utile atât în stabilirea diagnosticului, cât și în evaluarea extensiei disecției de aortă, tehnica permițând și vizualizarea eventualei implicări a ramurilor viscerale și a arterelor iliace.

Limitele interpretării aortografiei CT reprezintă consecința a două tipuri de artefacte: liniile venoase și artefactele de mișcare aortică. Liniile venoase pot fi identificate cu ușurință, deoarece orientarea lor variază de



la o secțiune la alta și se extind dincolo de limitele peretelui aortic. Artefactele de mișcare aortică sunt produse de mișcarea peretelui aortic, și mai ales, de mișcările flap-ului intimal în intervalul dintre sfârșitul diastolei și sfârșitul sistolei. Utilizarea unui algoritim de interpolare lineară de 180 va reduce sau elimina aceste artefacte. Trombii murali dintr-un anevrism fusiform pot fi confundați cu o disecție de aortă, iar structurile și masele periaortice pot crea dificultăți de diagnostic.

### Acuratețea examenului CT

La începutul anilor 1990, studiile prospective asupra evaluării disecției de aortă prin CT convențională raportau o sensibilitate de 83–94% și o specificitate de 87–100%<sup>3,137</sup>. Avantajele CT spirale în raport cu cea convențională sunt bine stabilite și includ o durată mai redusă a examinării și posibilitatea unei mai bune vizualizări a aortei, deoarece toate imaginile sunt obținute la un nivel optim al contrastului, iar artefactele sunt semnificativ reduse<sup>137</sup>. Astfel, sensibilitatea medie depășește 95%<sup>137,138</sup>, sensibilitatea și specificitatea detectării extensiei la colateralele arcului aortic sunt de 93%, respectiv 98%, iar acuratețea totală este de 96%<sup>137,138,160,161</sup>.

### Imagistica prin rezonanța magnetică

Deși este o tehnică de înaltă sensibilitate și specificitate în diagnosticul disecției de aortă<sup>137,138,161</sup>, MRI este adesea indisponibilă în urgență, efectuarea sa la pacienții instabili hemodinamic fiind dificilă. În centrele cu experiență în monitorizarea pacienților cardiaci (inclusiv a celor instabili hemodinamic aflați pe ventilație mecanică) MRI poate fi efectuată fără complicații<sup>5</sup>.

### Tehnica MRI

În timp ce MRI convențional și cine-MRI necesită un timp relativ îndelungat de examinare pentru vizualizarea întregii aorte (de la colateralele arcului aortic până la bifurcație), noile tehnici de scanare permit achiziția imaginilor pe multiple nivele în decursul unei singure perioade de apnee, astfel încât durata totală a procedurii nu o depășește pe cea a TEE. Deși valorile sensibilității și specificității depind de experiența câștigată prin utilizarea MRI convențional<sup>160,161</sup>, calitatea imaginilor obținute este superioară, cu o acuratețe diagnostică cel puțin egală cu a MRI convențional. Posibilitatea obținerii de imagini în timp real, pe care o oferă aparatele de ultimă generație, facilitează și mai mult diagnosticul disecției de aortă la pacienții instabili<sup>162</sup>.

O altă metodă modernă de vizualizare a disecției de aortă este aortografia 3D prin MRI de contrast. Imaginile sunt similare aortografiei invazive, dar câmpul vizual este mai larg, experiența de până acum sugerând posibilitatea unui diagnostic fidel al disecției de aortă<sup>163,164</sup>. Combinarea

acestei metode cu RM cross-secțională ar putea oferi atât o imagine de ansamblu a anatomiei aortice (esențială pentru decizia chirurgicală), cât și detalii asupra faldului intimal și pereților aortici.

### Criterii de diagnostic MRI în disecția de aortă

MRI vizualizează cu precizie extensia disecției, aorta ascendentă distală și arcul aortic, chiar mai detaliat decât TEE. Localizarea orificiilor de intrare și ieșire se realizează cu o precizie comparabilă cu cea a TEE, sensibilitatea apropiindu-se de 90%<sup>165</sup>. Astfel, clasificarea disecției de aortă în proximală și distală – crucială pentru decizia terapeutică – poate fi realizată cu ușurință prin MRI. Semnele de prognostic peiorativ, ca prezența revărsatului pericardic sau a regurgitării aortice pot fi

#### Rezumat

CT este tehnica diagnostică cea mai frecvent folosită la pacienții cu disecție de aortă. Sensibilitatea sa depășește 90%, iar specificitatea 85%. Ea permite evaluarea extensiei și localizării disecției de aortă, a implicării colateralelor și a indicatorilor de gravitate, având în schimb o utilitate redusă în diagnosticul regurgitării aortice, detectarea și localizarea rupturilor intimale și a disecțiilor de aortă minime (clasa 3).

precis detectate<sup>160,165</sup>. Fluxul în lumenul adevărat și fals poate fi cuantificat prin cine-MRI cu contrast de fază sau prin tehnici de țintire (*tagging*)<sup>167,168</sup>. În prezent MRI permite vizualizarea porțiunii proximale a arterelor coronare și a eventualei afectări a acestora în procesul de disecție<sup>169</sup>. Totuși în prezent nu există studii publicate care să certifice superioritatea uneia sau alteia dintre tehnicile imagistice vizând depistarea interesării coronariene.

### Acuratețea MRI

În pofida acurateții MRI, există unele artefacte care trebuie cunoscute, fiind esențial ca interpretarea imaginilor să se realizeze de către o persoană experimentată<sup>170</sup>. Artefactele pot apărea la aproximativ 64% din pacienți, dar majoritatea survin doar într-o secțiune, nu și în cele învecinate. Această observație facilitează recunoașterea artefactelor și le deosebește de aspectele patologice, astfel încât doar la 2% din pacienți a fost necesară utilizarea unei alte tehnici imagistice pentru a putea face această deosebire. Considerarea posibilității apariției artefactelor, cunoașterea anatomiei normale, utilizarea în toate cazurile a imaginilor axiale cu adăugarea, funcție de necesități, și a unor imagini în alte planuri, rotația gradientelor de fază și frecvență și corelarea cu datele clinice permit evitarea erorilor de diagnostic în aproape toate cazurile.

MRI permite detectarea hemoragiilor intramurale



aortice acute și subacute<sup>90,171</sup>. Trăsăturile caracteristice ale hemoragiei intramurale includ îngroșarea (> 7 mm) peretelui aortic, cu suprafață netedă, la nivelul căreia se pot observa zone cu hipersemnal, rezultate din formarea de methemoglobină, proces ce debutează după câteva zile de la producerea disecției și continuă câteva luni, deși poate lipsi în faza acută<sup>171</sup>. Deoarece hemoragia intramurală la nivelul aortei toracice se poate asocia cu disecție a aortei abdominale, aceasta din urmă trebuie întotdeauna căutată. Totuși, nici MRI, nici CT sau TEE nu pot detecta disecțiile de aortă de clasă 3<sup>89</sup>. Metoda permite în schimb vizualizarea rupturilor plăcilor de aterom, precum și a disecțiilor iatrogene.

### Aortografia

Aortografia retrogradă a fost prima metodă precisă de diagnostic la pacienții cu suspiciune de disecție de aortă. În 1939, Robb și Steinberg au diagnosticat pentru prima dată această boală prin aortografie, dar metoda a intrat în practica de rutină abia în anii 1960<sup>172,173</sup>. Ulterior aortografia a fost considerată, timp de câteva decade, standardul de aur în evaluarea disecției de aortă<sup>174</sup>. Lipsa la acea vreme a unor tehnici mai precise de diagnostic antemortem a făcut ca sensibilitatea redusă a aortografiei să fie acceptată.

#### Tehnica aortografiei

Pentru vizualizarea semnelor de disecție de aortă, cel mai des sunt necesare multiple injecții de substanță de contrast (40–50 ml la o rată de 20–25 ml/sec) la diverse nivele și utilizând diverse proiecții, pentru a defini cât mai precis anatomia aortei toracice la fiecare pacient<sup>175,176</sup>. Poate fi urmărit tranzitul mediului de contrast de-a lungul aortei, fiind necesară o deosebită atenție la opacifierea porțiunii proximale a trunchiului brahiocefalic și la utilizarea proiecțiilor adecvate<sup>176</sup>. Pentru aortografia abdominală este suficientă injecția unei singure prize de 40 ml substanță de contrast cu o rată de 20 ml/sec dacă se folosesc proiecții posteroanterioare, în schimb, pentru vizualizarea orificiilor de intrare și ieșire, precum și în radiologia intervențională este necesară angiografia biplan. Rareori, pentru evidențierea ostiumului unora dintre colateralele abdominale, se folosesc și alte unghiuri de proiecție. O alternativă o reprezintă aortografia intravenoasă cu substracție digitală, care se realizează prin injecția mediului de contrast în vena cubitală sau direct în atriu drept sau vena cavă superioară<sup>175</sup>. Această tehnică este mai puțin invazivă și necesită o cantitate mai mică de substanță de contrast, dar imaginile au o rezoluție mai redusă decât cele obținute prin angiografia convențională.

Criteriile de diagnostic aortografic în disecția

de aortă

Diagnosticul angiografic al disecției de aortă se bazează pe decelarea semnelor „directe” (diagnostice) cum ar fi vizualizarea faldului intimal (imagine lineară, negativă, adesea mobilă) sau recunoașterea celor două lumene separate, precum și a semnelor „indirecte” (sugestive) care includ: neregularități ale conturului

#### Rezumat

Dintre toate tehnicile imagistice, MRI are cea mai înaltă precizie, sensibilitate și specificitate (aproape 100%) în detecția tuturor formelor de disecție de aortă (clasele 1, 2, 4 și 5), cu excepția celei de clasă 3. Posibilitatea de a apela la această metodă este limitată, în special în urgență, tehnica fiind cel mai des utilizată la pacienții stabili hemodinamic și în urmărirea disecției cronice de aortă. MRI permite vizualizarea în condiții excelente a localizării rupturii, a regurgitării aortice, a extensiei la colaterale și a complicațiilor.

lumenului aortic, rigiditatea sau compresia acestuia, anomalii ale colateralelor, îngroșarea pereților aortei și regurgitarea aortică<sup>157</sup>. Aortografia permite și decelarea locului de origine a disecției<sup>175</sup>. Lumenul adevărat este în mod obișnuit comprimat și tinde să ia o formă spirală, iar injecția în lumenul fals relevă absența colateralelor precum și a sinusului Valsalva, umplere întârziată sau prezența „petelor” de contrast<sup>176</sup>. Tot prin aortografie poate fi identificată cu precizie extensia la colaterale, aspect esențial la pacienții cu simptome neurologice, insuficiență renală acută, criză hipertensivă, ischemie mezenterică sau a extremităților. La acești pacienți, deficitul de puls periferic poate reprezenta un indiciu important, aortografia fiind valoroasă în special pentru decelarea afectării renale sau mezenterice<sup>177</sup>. În decursul examinării poate fi detectată prezența regurgitării aortice și se poate aprecia severitatea acesteia. Totuși, aortografia a fost recent înlocuită de tehnici noi, care permit evaluarea mai precisă a mecanismelor regurgitării aortice. La unii pacienți angiografia poate evidenția lărgirea rădăcinii aortice, deplasarea cuspidelor aortice față de poziția normală sau prolapsul faldului intimal în ventriculul stâng ca mecanisme subiacente<sup>178,179</sup>. Aortografia poate demonstra și ruptura peretelui aortic în cavitatea pericardică, atriu stâng, atriu drept, ventriculul drept sau artera pulmonară<sup>179</sup>.

#### Acuratețea aortografiei

Specificitatea aortografiei în diagnosticul disecției de aortă depășește 95% dar sensibilitatea este mai redusă decât a altor tehnici, mai ales în cazul formelor atipice de disecție de aortă<sup>178</sup>. În studiile Cooperative Europene, sensibilitatea și specificitatea aortografiei în diagnosticul



disecției de aortă au fost de 88%<sup>13</sup>. Aortografiile fals negative sunt în principal rezultatul imposibilității diferențierii celor două lumene în interiorul aortei<sup>3,6,153,180,181</sup>. Aortografia a oferit rezultate fals negative la 15 din 65 de pacienți cu disecție de aortă dovedită (sensibilitate 77%)<sup>182</sup>. Erorile de diagnostic s-au datorat trombozei complete a falsului lumen sau hematoamelor intramurale la 13 pacienți, precum și prezenței unui anevrism de mari dimensiuni la nivelul aortei ascendente, cu opacifierea aproape simultană a lumenului fals și adevărat<sup>182</sup>. Aortografia pare a fi ceva mai utilă în diagnosticul disecției de aortă cu tromboza falsului lumen decât în cel al hematoamelor intramurale, deoarece în primul caz există un grad de afectare a lumenului aortic, în timp ce în al doilea caz lumenul aortic nu este afectat<sup>153</sup>. În ciuda acestor limitări, angiografia rămâne o tehnică larg disponibilă în majoritatea centrelor, majoritatea chirurgilor cardiovasculari considerând suficiente informațiile pe care aceasta le oferă, în principal datorită vastei experiențe acumulate.

Hematoamele aortice intramurale (disecțiile de clasă 3) au fost considerate ca principal motiv al rezultatelor fals-negative ale aortografiei. O umbră palidă corespunzătoare siluetei vasculare poate apare ca bine delimitată de lumenul aortic, acest model fiind indicator al hematomului intramural. Rectitudinea lumenului, ușoara îngustare luminală sau neregularitățile acestuia pot oferi indicii diagnostice pentru o disecție subtilă de aortă de clasă 3. Incidențe multiple ale aortei ascendente la aortografie pot aduce informații diagnostice suplimentare<sup>89,104,182</sup>. La pacienții cu suspiciune de disecție de aortă pe baza istoricului clinic, aortografia trebuie efectuată atunci când tehnicile non-invazive sunt negative.

### Limitele aortografiei

Trebuie recunoscute câteva limite ale acestei tehnici. Tehnica este invazivă, cu un risc inerent. Avansarea cateterelor trebuie realizată cu prudență, numai de către un angiografist experimentat. Împingerea cu putere a cateterului sau ghidului metalic trebuie descurajată, pentru a evita apariția leziunilor, în special când cateterul este situat în lumenul fals. Măsurarea presiunii sau injectarea manuală de contrast pot fi utile pentru diferențierea între lumenul fals și cel adevărat. Odată demonstrată poziția corectă a cateterului, schimbarea cateterului trebuie efectuată cu ajutorul unui fir ghid lung. În plus, tehnica necesită administrarea mediilor de contrast radioopac potențial nefrotoxice și a radiațiilor ionizante. Mai mult, faldul intimal și capătul distal al disecției nu sunt clar evidențiate în cazul unui flux lent. Trebuie subliniat faptul că grosimea peretelui aortic nu poate fi vizualizată cu acuratețe. Aortografia poate subestima dimensiunea lumenului în prezența unui tromb organizat neopacifiat<sup>182</sup>. La pacienții în stare critică timpul

necesar reunirii echipei de angiografie, aducerea pacientului în laboratorul de angiografie și însăși durata procedurii pot fi nejustificat de lungi. Toate aceste elemente trebuie avute în vedere deoarece întârzierea diagnosticului se asociază cu creșterea mortalității<sup>183</sup>.

### Angiografia coronariană

La unii pacienți este de dorit precizarea anatomiei coronariene înaintea intervenției chirurgicale reparatorii. Deși tehnicile imagistice noi dobândesc un rol crescând în urgență în evaluarea interesării ostiale coronariene de către flapul disecant, angiografia rămâne standardul de aur pentru evaluarea întregului arbore coronarian<sup>144,145</sup>. Acest fapt este important deoarece afectarea coronariană aterosclerotică cronică (prezentă la 25% din pacienți) - deși nelegată de procesul disecției de aortă - poate înrăutăți prognosticul chirurgical. Acest argument solid este citat de unii autori în favoarea angiografiei coronariene în cazul tuturor pacienților hemodinamic stabili. Totuși, nu este precis stabilit dacă angiografia coronariană trebuie efectuată selectiv sau neselectiv la pacienții propuși pentru chirurgia reparatorie<sup>145</sup>. Mortalitatea postoperatorie în disecția de aortă nu pare legată de ischemia miocardică, fiind improbabil ca angiografia coronariană sistematică preoperatorie să influențeze prognosticul. Trebuie lăsată la libera judecată a clinicianului și chirurgului decizia practicării angiografiei coronariene.

### Ecografia intravasculară

#### Tehnica ecografiei intravasculare (IVUS)

Efectuarea ecografiei intravasculare (IVUS) se realizează prin introducerea unor catetere de unică folosință sub control fluoroscopic pe fire-ghid cu sau fără catetere-ghid. Procedura poate fi realizată fără probleme în mai puțin de 10 minute<sup>100,101</sup>. Este bine-cunoscută "balanța" între frecvență și penetrarea ultrasunetelor și, din acest motiv, se preferă sonde <20MHz, dar acestea nu pot fi introduse prin cateterele-ghid (6-8F). Dimensiunea sondelor de 10 MHz ajunge până la 8.2F (3.3 mm). Aceste sonde sunt introduse pe fire de 0.3 inch. În regiunile cu dilatație anevrismală aorta nu poate fi vizualizată în întregime dintr-o singură poziție când se utilizează sonde de 20 sau 30 MHz. Acest impediment s-a rezolvat prin utilizarea sondelor de 10 MHz. Este dificilă alinierea coaxială a cateterului în interiorul lumenului arcului aortic. În prezent se fac investigații pentru utilizarea unor prototipuri de catetere flexibile care pot menține o curbura pre-selectată. Au fost create catetere care să permită utilizarea de Doppler, Doppler tisular și imagistica de-a doua armonica<sup>185</sup>.

#### Criteriile IVUS pentru disecția de aortă



Folosirea IVUS aduce informații complementare celor obținute prin angiografie în diagnosticul pacienților cu disecție de aortă<sup>100,121</sup>. În timpul procedurilor de cateterizare, această tehnică poate suplini cele mai multe dintre limitările și capcanele angiografiei convenționale. IVUS vizualizează direct arhitectura peretelui vascular din interiorul lumenului aortic. Ea permite astfel recunoașterea caracteristicilor și patologiei peretelui aortic și completează informațiile furnizate indirect de "shadowgrama" (*umbrogramă*) luminală descrisă prin tehnicile angiografice cu contrast.

### Acuratețea IVUS

La pacienții cu forme clasice de disecție de aortă această tehnică imagistică bazată pe cateterizare furnizează o vizualizare bună a faldului intimal, mișcările sale (pulsatilitatea), extensia circumferențială și longitudinală și gradul de compromitere a lumenului. Această tehnică pare să fie potrivită mai ales pentru a delimita nivelul cel mai distal al extensiei disecțiilor aortei abdominale<sup>100,121</sup>. Valorile raportate pentru sensibilitate și specificitate sunt foarte apropiate de 100%<sup>121</sup>. Se vizualizează forma lumenului adevărat și cea a falsului lumen, iar tromboza falsului lumen este detectată cu o sensibilitate și o specificitate mai mari decât ale ecocardiografiei transesofagiene<sup>121</sup>. IVUS poate, de

#### Rezumat

Aortografia este deosebit de valoroasă pentru diagnosticul disecției aortice clasice, dar limitele sale sunt evidente în anumite subtipuri de disecții, ca disecția aortică non-comunicantă, hematomul intramural, apariția hemoragiilor (clasa 2) sau în cazul rupturii plăcilor (clasa 4). Aortografia este tehnica standard pentru ghidarea intervențiilor în disecția de aortă.

asemenea, ajută la diferențierea falsului lumen de cel adevărat atunci când sunt dificultăți în această privință. S-a sugerat că aspectul peretelui aortic normal, care apare în 3 straturi, poate fi diferențiat de cel al peretelui extern al falsului lumen, care are un singur strat. În plus, la unii pacienți se pot identifica imagini similare cu pâna de păianjen în falsul lumen. Implicarea colateralelor pare să fie mai bine definită folosind IVUS decât ecocardiografia («blind spot» - «zona oarbă» în aorta ascendentă, porțiunea anterioară a arcului, vasele abdominale) sau tomografia computerizată<sup>121</sup>. Mai mult, se poate clarifica mecanismul compromiterii vasculare (disecția care intersectează și îngustează originea vasului pe de o parte, iar pe de altă parte ostiumul vascular ocolit de disecție dar acoperit de faldul care prolabează)<sup>100,101,121</sup>. Delimitarea precisă a fisurilor de intrare este dificilă, dar totuși se poate vizualiza mai frecvent la nivelul aortei abdominale

decât în aorta toracică<sup>100</sup>. Lipsa posibilităților Doppler reprezintă încă un dezavantaj al tehnicii. Formarea trombului în falsul lumen poate fi prezisă de apariția spontană a unui contrast ecografic.

Creșterea grosimii peretelui arterial face modificările peretelui aortic datorate hemoragiei în medie să fie vizibile prin IVUS,<sup>101</sup>. IVUS are o acuratețe foarte bună la vizualizarea extensiei circumferențiale și longitudinale a hematomului. Hematoamele aortice apar sub formă de corn sau de îngroșări circumferențiale ale peretelui aortic<sup>121</sup>. În anumite segmente apare o zonă anecogenă, ca o imagine atipică de perete aortic stratificat<sup>100,101,121</sup>. În alte zone apar la nivelul peretelui aortic reflexii granulare sub forma unor pete. Forma hemoragiei intramurale poate fi concentrică și poate afecta întreaga circumferință aortică, dar limitarea la un segment de aortă reprezintă situația tipică. IVUS pare să fie deosebit de utilă pentru excluderea faldurilor intimale pulsatile și a ulcerărilor aterosclerotice cu penetrație profundă, alte tehnici furnizând rezultate inadecvate în aceste cazuri. Mai mult, importanța IVUS trebuie subliniată în cazul pacienților la care se suspectează o disecție de aortă dar având aortografie normală<sup>121</sup>.

## Tratamentul chirurgical i intervențional

### Tratamentul chirurgical

#### Introducere

Scopul oricărei intervenții chirurgicale în tipul A (I, II) de disecție de aortă este prevenirea rupturii aortice sau a apariției sufuziunii pericardice ce conduce la tamponadă cardiacă. Este, de asemenea, de primă importanță, eliminarea insuficienței aortice și evitarea ischemiei miocardice. În disecția de aortă tip B (tip III) prevenirea rupturii aortice este țelul principal. În disecția de clasa I se va urmări întotdeauna resecția fisurii intimale. În timp ce resecția întregului *flap* intimal ar putea fi realizată în cazul disecției limitate la porțiunea ascendentă a arcului aortic, atunci când este vorba despre o disecție de tip A sau B (tip I-III) (tabelele 15, 16) rareori se poate obține o reparație integrală. Au fost sugerate diferite modalități de rezolvare a disecției acute, variabilitatea acestora fiind remarcabilă<sup>186,190</sup>.

#### Aorta proximală în disecția aortică acută tip A (tip I și II)

Înainte de a decide care este cea mai potrivită tehnică pentru a repara o disecție acută de tip A (tip I, II) trebuie răspuns la două întrebări-cheie: care este mărimea rădăcinii aortice și care este starea valvei aortice? De obicei se poate anastomoza o grefă tubulară la creasta sinotubulară (tabelul 15) dacă diametrele rădăcinii aortice



și aortei ascendente sunt normale, fără deplasare în aval a emergentelor coronare, fără detașări la nivelul comisurilor valvulelor aortice și fără alte modificări patologice acute sau cronice ale valvulelor. Dacă una sau mai multe comisuri sunt detașate, este necesară resuspendarea valvei înainte de inserția grefei. Dacă nu sunt condiții pentru o reconstrucție în siguranță a valvei ori dacă există modificări evidente ale valvei, congenitale sau dobândite, atunci este mai bine să se înlocuiască valva înainte de inserția unei grefe supracomisurale. Totuși, s-a raportat repararea valvelor bicuspid<sup>191</sup>.

Abordul chirurgical standard pentru aorta ascendentă

și porțiunea transversă a arcului aortic în disecția de tip A (tip I, II) este prin sternotomie mediană. Incizia pericardică se începe inferior, pe linie mediană, pentru a evita zona aortică friabilă afectată de disecție. Odată ce pacientul a fost trecut pe circulație extracorporeală (realizată de obicei prin canularea unei artere femurale și a atriului drept), se mobilizează aorta pentru a vizualiza trunchiul brahiocefalic și rădăcina aortei. Dacă trebuie înlocuit arcul aortic, se face disecția chirurgicală de-a lungul feței sale anterioare și se prepară originea ramurilor arteriale ale acestuia.

O disecția acută de tip A (tip I, II) survenită pe o aortă

Tabelul 14. Comparație între valoarea diagnostică a diverselor tehnici imagistice în disecția de aortă

	TTE/TEE	CT	MRI	Angio	IVUS
Sensibilitate	++	++	+++	++	+++
Specificitate	+++	++	+++	++	+++
Clasificare	++	++	++	+	++
Localizarea fisurii	+++	-	++	+	+
Insuficiență aortică		-			-
Pericardită lichidiană	+++	++	++	-	-
Hematom mediastinal	++	+++	+++	-	+
Implicarea ramurilor colaterale	+	++	++	+++	+++
Implicarea arterelor coronare	++	-	+	+++	++
Expunerea la raze X	-	++	-	+++	-
Confortul pacientului	+	++	+	+	+
Studii de supraveghere	++	++	+++	-	-
Disponibilitate intraoperatorie	+++	-	-	(+)	(+)

TTE/TEE = ecocardiografie transtoracica/transesofagiana

CT = tomografie computerizata

MRI = rezonanta magnetica nucleara

IVUS = ecografie intravasculara

proximală cu ectazie prealabilă necesită o abordare diferită. În aceste cazuri (este vorba mai ales de pacienți cu sindrom Marfan) se recomandă implantarea unei grefe compuse (valvă aortică plus greafă tubulară pentru aorta ascendentă)<sup>192,193</sup>. Conform metodei originale descrise de Bentall și De Bono, emergentele coronare rămân în continuitate cu “vechea” aortă și sunt anastomozate direct la porțiunea ascendentă a grefei după implantarea valvei<sup>194</sup>. Dacă emergentele coronare sunt aproape de inelul aortic și peretele aortic rigidizat crează tensiune la nivelul ostiumurilor atunci când acestea sunt translocate pe greafă, ele pot fi excizate în butonieră înainte de a fi anastomozate<sup>195</sup>. Implantarea alogrefelor sau xenogrefelor trebuie restrânsă la pacienții vârstnici sau cu alte indicații speciale, întrucât degenerarea postoperatorie tardivă poate necesita reintervenție asupra rădăcinii aortice. Mai recent au fost sugerate tehnici de păstrare a valvelor și/sau remodelare a rădăcinii aortice chiar în situațiile de urgență create de disecția acută tip A (tip I, II)<sup>196,197</sup>.

Deoarece aceste procedee sunt mai complicate și mai cronofage decât plasarea grefelor compuse, ele vor fi realizate numai de către chirurghi cu experiență și la cazuri atent selecționate.

Conexiunea distală a grefei tubulare se face, în rarele cazuri de disecție tip A (tip II) limitată, cu porțiunea neafectată a aortei ascendente. În toate celelalte cazuri, înlocuirea se face până la joncțiunea dintre aorta ascendentă cu arcul sau dincolo de acest nivel.

Considerațiile tehnice referitoare la conduita în disecția unei rădăcini aortice fără ectazie se fac luând în considerare starea valvelor aortice (tabelele 15, 16) precum și prezența și extensia disecției în raport cu emergentele coronare. Dacă vreuna din origini este implicată în disecție fără afectarea vasului, ostiumul poate fi, de regulă, păstrat. Dacă ostiumul este complet înconjurat de perete aortic disecat, el poate fi excizat în butonieră. Straturile disecate din jurul emergentei vor fi unite folosind adeziv tisular și suturi iterative înainte de

Tabelul 15. Terapia chirurgicală în tipul A (tip I și II) de disecție acută de aortă

Recomandări	Clasa I	IIa	IIb	III	Nivel de evidență
1. Intervenție chirurgicală de urgență pentru a evita ruptura aortei/tamponada	1				C
2. Intervenție care păstrează valvele – greșă tubulară <i>dacă</i> rădăcina aortică are calibrul normal și nu există modificări patologice ale cuspelelor	1				C
3. Înlocuirea aortei și a valvei aortice (greșă <i>composit</i> ) <i>dacă</i> aorta proximală este ectaziată și/sau sunt modificări patologice ale valvei/peretelui aortic	1				C
4. Operații ce păstrează valvele cu remodelarea rădăcinii aortice pentru valve anormale		1			C
5. Păstrarea valvelor și remodelarea rădăcinii aortice la pacienții cu sindrom Marfan		1			C

Tabelul 16. Terapia chirurgicală în tipul B (tip III) de disecție acută de aortă

Recomandări	Clasa I	IIa	IIb	III	Nivel de evidență
1. Terapie medicală	1				C
2. Înlocuire chirurgicală a aortei <i>dacă</i> există durere persistentă și recurentă, expansiune precoce, complicații ischemice periferice, ruptură	1				C
3. Fenestrare chirurgicală sau endovasculară și stenting <i>dacă</i> persistă ischemia mezenterică, renală sau a membrilor ori deficiturile neurologice			1		C

realizarea anastomozei la greșă tubulară. Introducerea greșelilor de tip *bypass* pentru arterele coronare folosind segmente de venă safenă va fi rezervată pentru situațiile în care ostiumul este mic și rupt, ceea ce exclude o reconstrucție în condiții de siguranță.

Crearea unei structuri ferme și etanșe la nivelul greșei de aortă ascendentă la un pacient cu disecție acută de aortă proximală necesită folosirea de teflon, adeziv tisular (precum cel pe bază de gelatin-resorcinol formaldehidă (GRF) sau a ambelor.

Indiferent ce metodă se va utiliza, porțiunea disecată a aortei va fi mai întâi complet secționată la nivelul joncțiunii sinotubulare. În mod tradițional, straturile aortei sunt unite prin introducerea lor sub formă de *sandwich* între benzi de teflon, plasate în interiorul și exteriorului perimetrului de disecție vasculară. Această tehnică este treptat înlocuită cu reconstrucția straturilor disecate cu adeziv, care s-a dovedit a fi mai ușoară și mai rapidă. Aplicarea adezivului GRF produce nu numai o unire fermă a straturilor care au suferit disecția, ci și transformarea lor într-o textură similară pielii prelucrate. Aceasta facilitează o reconstrucție sigură a rădăcinii aortice, obturând în același timp orice spațiu rămas sub anastomoza dintre greșă și aortă. Indiferent ce tehnică se utilizează, în cazul detașării comisurilor valvulare poate fi necesară resuspendarea prin suturi transmuralc, alături de reconstrucția straturilor disecate.

Aorta proximală în disecția cronică de tip A (tip I și II)

Alegerea metodei de restaurare a porțiunii proximale depinde, ca și în cazul disecției acute, atât de starea rădăcinii aortice cât și de starea valvei. Dacă rădăcina are configurație normală și valva este intactă, se poate implanta o greșă supracomisurală. Atunci când comisurile sunt desprinse va fi necesară resuspendarea uneia sau mai multor cuspe. Această tehnică de restaurare valvulară poate fi utilizată la aproximativ 50% dintre pacienții cu disecție cronică de tip A<sup>199</sup>. În toate celelalte cazuri valva trebuie înlocuită înainte de implantarea greșei vasculare.

Dacă întreaga rădăcină aortică este implicată în anevrism, atunci se va folosi o metodă mai radicală pentru a preveni dilatarea tardivă și disecția recurentă a porțiunii de aortă restante. În astfel de cazuri va fi implantată o greșă compusă, deoarece ea elimină întreaga porțiune de aortă proximală supusă disecției. Ca o alternativă, în cazuri selectate, pot fi implantate xenogrefe, alogrefe sau autogrefe. Operațiile menționate mai sus care păstrează valva se constituie drept o altă opțiune. Ele se pot indica în ectazia rădăcinii aortice. O aserțiune de bază care trebuie aplicată acestor procedee este aceea că insuficiența aortică se datorează mai degrabă dilatării crestei sinotubulare decât a inelului<sup>200</sup>. Aorta va fi secționată complet la 5 mm deasupra comisurilor valvulare și cuspele vor fi examinate în ceea ce privește simetria și absența vreunei afecțiuni organice<sup>196</sup>. Conform tehnicilor lui David, sinusurile și ostiumurile coronare se excizează, lăsând cuspele și inserțiile lor intacte. Etapa următoare presupune trecerea la realizarea unei suturi prin apexul fiecărei comisuri, înainte de realizarea suturilor



transmurale prin inelul aortic. Suturile inelare sunt apoi trecute prin extremitatea cardiacă a grefei și rămășițele valvei aortice sunt trase înspre grefă înainte de a fi cusute la aceasta dinspre interior<sup>196</sup>.

Există un procedeu de remodelare mai puțin radical: se înlocuiesc numai sinusurile Valsalva, iar diametrul de ieșire al fluxului din ventricul se lasă la mărimea dată<sup>197</sup>. Sinusurile aortice sunt îndepărtate lăsându-se o margine de 3 mm intactă de fiecare parte a liniei de inserție a cuspei. Extremitatea cardiacă a grefei de aortă ascendentă se prelucrează în așa fel încât să se potrivească la triunghiurile de la nivelul zonelor de inserție a valvelor excizate. În continuare, benzi din peretele aortic de la nivelul inserției cuspelelor se suturează la marginile acestor triunghiuri, înainte ca fragmentele coronare excizate anterior în formă de nasture să fie conectate la breșele corespunzătoare din grefă<sup>197</sup>. Ori de câte ori valva nu poate fi păstrată și rădăcina aortei este ectaziată, grefele compuse descrise mai sus reprezintă soluția standard pentru înlocuirea completă a rădăcinii aortice în disecția aortică cronică de tip A.

#### Arcul aortic în disecția acută de tip A (I și II)

Tratamentul disecției acute a arcului aortic rămâne un subiect intens dezbătut. Discuția este centrată de întrebarea: când se face și cât de extinsă trebuie să fie înlocuirea arcului? În prezent există un acord majoritar asupra faptului că în orice disecție a arcului acesta va trebui explorat pe durata unei scurte perioade de stop circulator obținut în condiții de hipotermie. Dacă nu există nici o fisură la nivelul arcului se practică o anastomoză distală deschisă între grefă și straturile unite ale peretelui aortic de la nivelul joncțiunii între porțiunea ascendentă și arc<sup>201,202</sup>. Fisuri la nivelul arcului se produc în până la 30% din cazurile de disecție acută<sup>203,204</sup>. Dacă o fisură de intrare traversează arcul aortic, anastomoză distală a grefei se face de obicei în așa fel încât să se înlocuiască arcul dincolo de zona purtătoare de fisură. Sunt necesare înlocuiri subtotale sau totale ale arcului aortic ori de câte ori există rupturi extensive, care se continuă dincolo de joncțiunea segmentelor transvers și descendent, sau s-a produs o disecție acută a unui arc aortic cu anevrism preexistent. Această manevră poate să includă reconectarea unora sau tuturor vaselor supraaortice la grefă, pe durata unui stop circulator hipotermic. Tehnicile de reconstituire și fortificare a straturilor disecate ale arcului sunt similare celor descrise pentru rădăcina aortei: fie adeziv GRF, fie benzi de teflon.

#### Arcul aortic în disecția cronică tip A (tip I și II)

Procedeu aplicat pentru arcul aortic este adesea mai puțin solicitant în disecția cronică decât în cea acută pentru că extensia dilatației anevrismale dictează, de

obicei, extensia înlocuirii aortei. Mai mult, acumularea de collagen va îmbunătăți în timp calitatea peretelui la nivelul falsului lumen, făcând posibilă sutura lui la grefă, dacă este necesar. Ca și în disecția acută, grefa se conectează mai bine la canalul adevărat al aortei fie la capătul distal al zonei delabrare de perete, fie dincolo de orice fisură de intrare prezentă în arc, reconstituindu-se astfel straturile peretelui de la acest nivel. Dacă, în anumite condiții, acest lucru nu este posibil, anastomoză se face la porțiunea solidă din peretele falsului canal. Formarea tardivă a unui anevrism este întotdeauna posibilă în astfel de cazuri. Totuși, în cadrul procedeele de înlocuire care se extind până la aorta descendentă proximală, grefa este, de obicei, anastomozată la peretele aortic exterior, pentru că redirectionarea fluxului sanguin distal nu servește la nimic din punctul de vedere al prezenței mutiplexelor reintrări în aval. În anevrismele arcului care se extind în aval a fost inserată o extensie a grefei arcului în trunchi de elefant (*elephant trunk*), conform celor descrise de Borst *et al.*<sup>205,206</sup>. Înlocuirea totală a arcului folosind această tehnică presupune divizarea circumferinței afectate de disecție din aorta distală și îndepărtarea membranei de disecție din aval. Această tehnică facilitează în mod deosebit procedeele ulterioare aplicate aortei din aval. În loc să se realizeze o anastomoză convențională între capătul grefei și aorta descendentă, grefa este lăsată să plutească liber în lumenul aortic. În cadrul tehnicilor ulterioare, secțiunea trunchiului de elefant a grefei poate fie să se conecteze la porțiunea descendentă distală, fie este extinsă cu o altă proteză tubulară, care poate fi anastomozată la orice nivel aortic în aval.

#### Chirurgia în disecția aortei tip B (tip III)

Există un acord general în privința faptului că indicațiile tratamentului chirurgical în cazurile cu disecție acută tip B (tip III) se limitează la prevenirea sau atenuarea unor complicații cu risc vital precum durerea refractară la tratament, creșterea rapidă a diametrului aortic, hematom periaortic sau mediastinal ca fiind semne de ruptură aortică. Disecția care survine pe o aortă cu anevrism preexistent poate fi, de asemenea, considerată o urgență chirurgicală. Debutul oricărei complicații, precum ischemia membrelor, renală sau intestinală justifică atitudinea intervențională ca fiind una oportună, prin perforarea ghidată pe cateter a membranei de disecție, realizând astfel decompresia lumenului adevărat al segmentului de aortă abdominală. Dacă această tehnică nu aduce remisiunea promptă a simptomelor, este necesară intervenția chirurgicală. În toate celelalte cazuri cu disecție de tip B (tip III) necomplicată tratamentul este, de regulă, conservator, întrucât, până astăzi, nu s-a dovedit superioritatea vreunei variante asupra alteia, fie ea chirurgicală, intervențională prin plasarea de stent sau medicală.



Intervenția chirurgicală pentru disecția aortică cronică tip B (tip III) este în primul rând destinată să micșoreze extensia disecției și a segmentului care se află în iminență de ruptură sau este rupt. Indicațiile operatorii ale intervenției pentru anevrismele post-disecție sunt similare celor ale altor anevrisme toraco-abdominale.

Tratamentul chirurgical atât al disecțiilor acute cât și cronice de aortă descendentă include înlocuirea porțiunilor afectate cu o grefă tubulară de lungime și calibru potrivite. Abordul chirurgical standard pentru disecția de aortă descendentă este incizia toracică posterolaterală convențională la nivelul coastei a V-a, care permite accesul necesar înlocuirii aortei descendente până la nivelul spațiului VIII intercostal. În funcție de extensia afectării vasculare, această incizie permite un abord corespunzător al aortei, printr-o toracotomie simplă sau dublă. Majoritatea chirurgilor practică această intervenție folosind circulație extracorporeală pe baza unui *bypass* al inimii stângi. Pentru cazurile la care este necesară extinderea înlocuirii către segmentul toracoabdominal, se preferă *bypass*-ul femuro-femural.

De regulă se utilizează hipotermia, având grijă să se egalizeze presiunile de perfuzie proximal și distal de zona de clampare pe durata implantării grefei.

#### Conduita în cazul copilului mic și mare

Aceleași principii de tratament ca și la adult se aplică și pentru disecția și anevrismul survenite la copilul mic și mare. Nu există măsuri specifice pentru acest grup de vârstă. Se presupune că disecția se va produce, în mod inevitabil, ori de câte ori o parte a arborelui arterial atinge dimensiunile critice, la fel ca și pentru cei care au ajuns la maturitatea scheletică. Controversa majoră rămâne momentul intervenției profilactice cu scopul de a preveni disecția atunci când există dilatație. Este dimensiunea absolută a fragmentului anevrismal cel mai util parametru sau trebuie luată în considerare o anumită

#### Rezumat

Procedee chirurgicale în disecția acută de tip A (tip I și II). Scopul intervenției chirurgicale este prevenirea ruperii aortei, a tamponadei pericardice și tratarea insuficienței aortice. Se realizează implantarea unei grefe compuse în aorta ascendentă cu sau fără reimplantarea arterelor coronare. Există o mare variabilitate de tehnici chirurgicale.

proporționalitate, după cum s-a propus pentru rădăcina aortei? <sup>41,207,208</sup>. Care sunt limitele superioare optime la copilul în creștere pentru a defini acești parametri? Rămâne, deocamdată, să se stabilească un consens în această privință.

## Terapia intervențională: implantare percutană de stent și/sau fenestrare percutană

### Introducere

Tratamentul convențional al disecției de tip A (tip I, II) constă în reconstrucția chirurgicală a aortei ascendente, cu restaurarea fluxului, de preferință prin lumenul adevărat. În disecția de tip B (tip III) cu complicații ischemice, tratamentul include reconstrucția segmentului de aortă toracică ce conține fisura de intrare<sup>209</sup>, *bypass* pentru organul sau membrul compromis sau fenestrarea chirurgicală<sup>211-213</sup>. Se pot distinge patru tipuri majore de complicații ischemice, în funcție de caracterele lumenului adevărat și fals, precum și implicarea ramurilor aortice majore:

- compresia lumenului adevărat în regiunea ramurilor abdominale principale;
- compresia lumenului adevărat proximal de ramurile abdominale principale;
- implicarea ramurilor aortice principale în disecție;
- lărgirea falsului anevrism datorită fisurii proximale de intrare permeabile;

Tratamentul include reconstrucția segmentului de aortă toracică ce include orificiul de intrare<sup>209</sup>, *bypass* pentru organul sau membrul compromis sau fenestrare chirurgicală<sup>211-213</sup>.

Aproximativ 90% din deficitul de puls periferic asociat cu disecție de aortă pot fi rezolvate prin repararea aortei toracice<sup>214</sup>. Totuși, pacienții cu ischemie mezenterică sau renală nu au o evoluție la fel de favorabilă. Mortalitatea pacienților cu ischemie renală este 50-70%<sup>210,212</sup> iar la cei cu ischemie mezenterică mortalitatea poate ajunge la 87%<sup>210</sup>. Rata mortalității chirurgicale la pacienții cu complicații ischemice vasculare periferice urcă, totuși, până la 87% din a celor cu ischemie mezenterică<sup>209,210,213,215</sup>, cu o rată de mortalitate intraspitalicească de 89%<sup>209,210,213,215</sup>. Mortalitatea operatorie pentru fenestrarea chirurgicală este de doar 21-67% și recent s-a propus tratamentul percutan pentru ramurile arteriale obstruate<sup>212,213</sup>. Prima fenestrare, pentru membrană la nivelul aortei descendente, realizată cu

#### Rezumat

Chirurgia în disecția acută de tip B (tip III). Indicația intervenției chirurgicale în disecția aortică de tip B (tip III) este limitată la următoarele situații:

- durere toracică persistentă, recurentă;
- expansiunea aortică;
- hematom periaortic;
- hematom mediastinal.



succes folosind un balon endovascular, pentru a trata ischemia mezenterică a fost descrisă în 1990<sup>217-224</sup>.

Grefele aortice de tip stent au fost utilizate pentru a exclude anevrismele false și adevărate de la nivel abdominal (inițial) și toracic (ulterior)<sup>225-228</sup>. Tratamentul disecției de aortă a evoluat, totuși, lent, de teama riscului de paraplegie. Această complicație se produce în până la 18% din cazuri după intervenția chirurgicală<sup>229-231</sup>. Totuși, având la dispoziție mijloace tehnice mai avansate, au fost tratate cu succes serii mari de pacienți prin implantarea de grefe tip stent care acoperă fisura de intrare în aorta descendentă și chiar în arcul aortic<sup>232</sup>. Mai mult, autorii au demonstrat că închiderea orificiului de intrare este esențială pentru reducerea calibrului aortei. Închiderea orificiului de intrare facilitează formarea trombusului și vindecarea<sup>232</sup>. S-a propus deja utilizarea combinată a procedurilor chirurgicale și intervenționale<sup>233</sup>.

### Indicații pentru plasarea stentului și fenestrare

Rolul exact al fenestrării și introducerii percutane de stent în tratamentul disecției de aortă rămân să fie stabilite (tabelul 17). Totuși, se pare că ar fi o indicație clară pentru fenestrare și plasare de stent în tratamentul obstrucției statice sau dinamice a ramurilor arteriale din aortă.

- Vasele compromise prin obstrucția statică a unui ram arterial sunt tratate prin plasarea de stenturi la nivelul originii vasului.

- Vasele compromise prin obstrucție dinamică sunt tratate prin fenestrare percutană cu balon cu sau fără stenturi în lumenul aortic adevărat. În disecțiile aortice clasice, fenestrarea realizată cu succes ridică presiunea în lumenul adevărat dar o lasă neschimbată pe cea din lumenul fals. Uneori stenturile trebuie aranjate în lumenul adevărat pentru a stabiliza falcul într-o poziție stabilă, departe de originea ramului arterial<sup>223</sup>.

În cazul disecției cronice, când fenestrarea unei membrane de disecție fibrozate poate conduce la colapsul conexiunii dintre falsul și adevăratul lumen, ar putea fi necesar un stent pentru a menține fenestrația deschisă<sup>234</sup>. O a doua indicație pentru fenestrare ar fi obținerea unui

orificiu de reintrare în lumenul adevărat, pentru falsul lumen care se termină "în fund de sac". Scopul acesteia este de a preveni tromboza lumenului fals, ceea ce ar putea compromite ramurile al căror flux sanguin derivă exclusiv din acesta sau atât din lumenul fals cât și din cel adevărat. Există studii necropsice care au evidențiat o îmbunătățire a supraviețuirii în disecția acută de aortă clasică la pacienții cu orificii de reintrare față de cei fără<sup>235</sup> acestea. Pe de altă parte, această opțiune terapeutică poate crește riscul de ruptură aortică pe termen lung, prezența unui orificiu de reintrare larg favorizând fluxul în interiorul lumenului fals, cu posibilitatea degenerării sale anevrismale consecutive<sup>211,223</sup>. Există de asemenea un risc sigur de embolii periferice cu punct de plecare la nivelul lumenului fals parțial trombozat<sup>211,223,234</sup>.

Modalitatea cea mai eficientă de a exclude din circulația sanguină lumenul fals dilatat anevrismal o constituie acoperirea orificiului proximal de intrare prin aplicarea unui grefon stent adecvat. Absența unui orificiu distal de reintrare este preferabilă în aceste cazuri<sup>236</sup>, iar tratamentul local prin „fenestrare” și stentare are rolul doar de a restabili fluxul la nivelul ramurilor aortice compromise, cu origine în lumenul fals.

O altă indicație pentru utilizarea stentului o reprezintă compresiunea lumenului adevărat în amonte de originea ramurilor mari ale aortei abdominale, cu modificări ischemice distale consecutive. Aplicarea de stent va avea drept consecință lărgirea lumenului aortic adevărat îngustat și ameliorarea fluxului sanguin<sup>224,234</sup>, și în acest caz metoda intervențională optimă pare a fi totuși realizarea fenestrării cu reducerea presiunii la nivelul lumenului fals<sup>218</sup>.

### Tehnicile intervenționale

#### Tehnica fenestrării percutane cu balon

Fenestrarea percutană cu balon are drept scop crearea unei breșe la nivelul falcului intimal ce separă lumenul adevărat de cel fals. Modalitatea optimă de realizare a fenestrării este dinspre lumenul cu diametrul mai mic (de

Tabelul 17. Terapie intervențională în disecția de aortă

Recomandări	Clasa I	Ila	Ilb	III	Nivel de evidență
1. Plasarea de stent la nivelul originii vasului în cazul obstrucției statice a unui ram arterial	1				C
2. Fenestrare cu balon a membranei de disecție plus introducerea de stent în lumenul adevărat pentru obstrucție dinamică	1				C
3. Plasare de stent pentru menținerea deschisă a fenestrării	1				C
4. Fenestrarea cu scopul de a produce un orificiu de reintrare pentru falsul lumen "în fund de sac"	1				C
5. Plasarea de stent în lumenul adevărat		1			C
• pentru a «sigila» intrarea (stent acoperit)					
• lărgirea lumenului adevărat comprimat	1				C



obicei lumenul adevărat), spre lumenul mai larg - cel fals. Se utilizează în acest scop un ac Roesch-Uchida, Brockenborough sau Colopinto<sup>219,224,234,236</sup>. Fenestrarea se practică cât mai aproape de originea arterei în care se urmărește restabilirea fluxului sanguin. După ce se înaintează cu acul dinspre lumenul adevărat spre cel fals la nivelul dorit – manevră facilitată foarte mult prin monitorizare ecografică intravasculară – și se plasează un fir ghid rigid în lumenul fals, se efectuează angiografia în ambele lumene. Ulterior, cu ajutorul unei sonde cu balon cu diametrul de 12-15 mm și lungimea de 20-40 mm se crează un orificiu transversal. În cazul în care nu există posibilitatea monitorizării ecografice intravasculare, alegerea situsului fenestrării se face cu ajutorul unei sonde cu balon sau a unui dispozitiv Dormia plasate în interiorul lumenului fals, care vor servi la ghidarea puncției membranei disecante<sup>220</sup>. Menținerea unui flux sanguin optim la nivelul aortei și a ramurilor sale poate necesita implantarea de stenturi mari cu diametrul de 10-14 mm, în special în tromboza preexistentă a lumenului fals.

#### Tehnica stentării aortice

Stenturile aortice sunt utilizate în primul rând ca metodă asociată cu fenestrarea și pentru reducerea faldului intimal. O compresiune semnificativă hemodinamic exercitată asupra lumenului aortic adevărat, cranial de originea ramurilor sale majore, poate beneficia de amplasare de stent, cu lărgirea sa consecutivă și ameliorarea perfuziei distale.

O tehnică specială este așa numita „cale Harrington” ce presupune plasarea de stenturi telescopice în interiorul lumenului adevărat, de la nivelul orificiului de intrare situat în vecinătatea arterei subclaviculare stângi, până în porțiunea terminală a aortei abdominale, distal de ramurile sale viscereale, eventual cuprinzând și bifurcația. Acest abord prezintă o serie de dezavantaje, precum costul crescut și riscul de complicații pe termen lung la nivelul ramurilor arteriale a căror origine din aortă este acoperită de stenturi: stenoza arterială sau embolia distală. Se preferă amplasarea de stenturi multiple dar spațiate, cu excepția situației în care există un gradient presional semnificativ între cele două lumene<sup>223</sup>. În anumite situații, menținerea patenței lumenului adevărat necesită plasarea de stenturi peste originea arterelor celiacă, mezenterică superioară și renală. Nu sunt încă disponibile date privind rezultatele pe termen lung ale acestor proceduri intervenționale complexe.

O alternativă eficientă o reprezintă crearea unui orificiu de reintrare larg acolo unde este necesar, cu plasarea ulterioară de stent între orificiul nou creat și ramura arterială compromisă. Pentru a nu compromite fluxul în ramurile distale, ar trebui evitată poziționarea stenturilor la nivelul originii arterelor renale și mezenterică superioară<sup>223</sup>. Pentru optimizarea intervenției se

recomandă utilizarea de stenturi Palmaz expandabile cu balon, acestea permițând o amplasare precisă în amonte de originea ramurilor arteriale majore (artera mezenterică superioară sau artera renală)<sup>223</sup>; o alternativă o reprezintă protezele endovasculare Wallstents cu diametrul de 14 mm<sup>223,234,236</sup>.

Grefon stenturile utilizate au un diametru de 2-4 cm și o lungime care depășește cu 3-5 cm proximal și distal orificiul de disecție, dimensiuni ce au fost alese în urma măsurătorilor obținute prin angiografie, ecografie intravasculară, ecocardiografie transesofagiană, examen CT sau MRI. Dimensiunile medii ale stenturilor sunt: diametru de 3,5 cm (2,4-4,5 cm) și lungime de 10,5 cm (4,5-22,5 cm). Se utilizează o dublă cale de acces: artera femurală dreaptă este locul uzual pentru inserția chirurgicală a unui sistem 22-27F; artera femurală stângă permite accesul percutan pentru angiografie sau ecografie intravasculară. După puncția arterială, secvența tehnică cuprinde introducerea unui fir ghid moale, pe care se glisează coaxial un cateter *pig-tail*, cu plasarea ulterioară a unui fir ghid rigid.

Procedura se realizează sub anestezie generală. În momentul expandării stentului presiunea aortică va crește brusc, pentru că fluxul sanguin anterograd este blocat până în momentul poziționării definitive a endoprotezei. De aceea, în cursul expandării stentului se urmărește scăderea presiunii arteriale cu nitroprusiat de sodiu la 50-60 mmHg. După expandarea grefonului stent, balonul încorporat în sistem permite fixarea structurii stentului la peretele lumenului adevărat. Scopul intervenției este de a închide orificiile de disecție și nu de a acoperi faldul intimal.

#### Implantarea de stent în ramurile aortice

Disecția care se propagă la nivelul unui ram arterial și determină o obstrucție statică se rezolvă prin aplicare de stent la acest nivel. O astfel de intervenție este indicată atunci când există un gradient presional semnificativ între artera colaterală și lumenul aortic din care derivă. Restabilirea fluxului sanguin la nivelul ramurilor arteriale mari impune o nouă cuantificare a presiunii și a ariei de secțiune la nivelul lumenului aortic adevărat; aceasta pentru că implantarea de stent în ramul arterial stenozat poate determina reorientarea faldului de disecție odată cu modificarea presiunii în lumenul aortic aferent. Amplasarea cât mai precisă a stentului la nivelul vasului colateral stenozat este esențială. Sunt preferate stenturile fără- sau cu scurtare minimă (respectiv stenturi expandabile cu balon), precum stenturile expandabile Palmaz ce au fost utilizate în toate cele trei mari trialuri publicate<sup>224,234,236</sup>.

#### Rezultatele terapiei intervenționale

În cadrul unui lot de 57 de pacienți a fost restabilit fluxul sanguin la peste 90% (cu variație între 92 și 100%) dintre vasele obstruate prin disecție de aortă<sup>223,224,234,235</sup>. Rata



medie a mortalității la 30 de zile a fost de 10% (variind între 0 și 25%). În nici un caz nu au fost necesare proceduri chirurgicale de revascularizație suplimentare. Majoritatea pacienților au fost asimptomatici pe o perioadă medie de urmărire de aproximativ un an. Decesele raportate nu au fost legate de procedurile percutane efectuate, ele fiind în majoritatea cazurilor consecința modificărilor ischemice ireversibile, a progresiei disecției sau a complicațiilor procedurilor chirurgicale reconstructive adiționale aplicate la nivelul aortei toracice. În două dintre cazuri decesul a survenit la 3, respectiv la 17 luni, consecutiv rupturii lumenului fals la nivelul căruia s-a constatat transformarea anevrismală progresivă<sup>223</sup>. Consecutiv procedurilor de fenestrare și stentare pot apărea modificări hemodinamice imprevizibile la nivelul lumenului aortic adevărat și a celui fals; acestea se însoțesc de posibile consecințe nefavorabile: pierderea unor ramuri arteriale anterior normal perfuzate sau a arterelor ce au fost ținta procedurilor de revascularizație. Afectarea acestor artere poate fi de asemenea rezolvată prin proceduri endovasculare – ca implantarea adițională de stent<sup>223,224,234,236</sup>.

Beneficiem în acest moment de primele rezultate preliminare legate de implantarea de grefon stenturi aortice<sup>227,228</sup>. Este deja evidentă superioritatea tehnicilor percutane comparativ cu implantarea chirurgicală de grefon stenturi din punct de vedere al profilului de siguranță și al eficienței<sup>228</sup>. Dintre complicații, paraplegia se poate instala în relație cu implantarea de grefon stenturi extensive dar nu și cu a stenturilor scurte (<15 cm), precum și în relație cu modalitatea de abordare secvențială comparativ cu abordul unic în cazul în care este necesară stentarea unui segment arterial mai lung. Rezultatele urmăririi pe termen scurt au fost favorabile, cu închiderea orificiilor de disecție și diminuarea dimensiunilor aortice după tromboza completă a lumenului fals. Aceasta dovedește că plasarea de stent poate favoriza procesul de vindecare a disecției. Un aspect ce rămâne discutabil este cel legat de oportunitatea rezolvării fisurilor intimale suplimentare de la nivelul aortei abdominale concomitent cu închiderea orificiilor de intrare de la nivelul aortei toracice. S-au observat fisuri endovasculare, ocazional rezolvate prin ocluzie spontană și cu recurența fenomenului la un alt nivel. La unii pacienți s-au observat ulterior fisuri ce fuseseră inițial nedepistate și care au necesitat implantare de stenturi adiționale.

Unii pacienți dezvoltă o reacție inflamatorie consecutiv implantării stentului manifestată prin febră și creșterea valorilor proteinei C reactive; ambele semne pot dispărea spontan pe măsură ce procesul de vindecare progresează<sup>236,237</sup>.

### Complicațiile terapiei intervenționale

Rata mortalității post-intervenționale pare a fi

dependentă în cea mai mare măsură de durata și severitatea ischemiei anterioare momentului inițierii procedurii intervenționale; în jumătate din cazuri (13%) mortalitatea la 30 de zile s-a datorat unor leziuni ireversibile instalate anterior inițierii procedurilor endovasculare. În acest context se impune precocitatea tratamentului percutan<sup>223</sup>. Astfel, la pacienții cu disecție acută tip A și hipoperfuzie a ramurilor periferice se recomandă ca prim timp al tratamentului revascularizația percutană, gestul chirurgical fiind temporizat până după rezolvarea ischemiei<sup>239</sup>.

## Urmărirea pacienților cu disecție de aortă

### Istoria naturală și prognosticul disecției de aortă

Prevalența disecției de aortă este de 0,5-2,95/100000/an<sup>240-242</sup>, rata cea mai înaltă fiind în Italia (4,04/100000/an)<sup>235</sup>. Mortalitatea variază între 3,25 și 3,6/100000/an<sup>244</sup>.

Datorită mortalității crescute în faza acută a disecției de aortă, rata de supraviețuire în ambele tipuri A și B (tipurile I-III) este foarte redusă. În urmă cu 40 de ani mortalitatea la 24 de ore era de 21%; supraviețuirea la 30 de zile era de 8%, iar la un an era de doar 2%<sup>97</sup>. Zece ani mai târziu, mortalitatea la 48 de ore continua să fie 50% sau 1%/oră<sup>240</sup>. Până la 20% dintre decese au survenit înainte ca pacienții să ajungă la spital. Recent, un studiu populațional longitudinal cu urmărire a supraviețuirii pe o perioadă de 27 de ani raportează o incidență a disecției de aortă de 2,95/100000/an și o mortalitate de 68% la 24 de ore sau de 1,4%/oră<sup>245</sup>. Un element de remarcă este faptul că diagnosticul disecției de aortă a fost stabilit pre-autopsie în doar 15% dintre cazuri. Cauza cea mai frecventă de deces a fost ruptura aortică în 80% din cazuri<sup>245</sup>.

În ultimii 30 de ani se observă un important progres datorat terapiei medicale și chirurgicale. Grupul de Studiu Cooperativ European a raportat o rată de supraviețuire la 1 an de 52%, 69% și 70% în disecția de aortă tip A (tip I, tip II) și respectiv tip B (tip III); la 2 ani cifrele descresc: 48%, 50% și respectiv 60%<sup>6</sup>. Rezultate similare au fost raportate și de alți autori, respectiv un prognostic mai bun pentru tipul B de disecție; supraviețuirea la 1 an a fost de 34%, respectiv 85%, fiind corelată cu gradul comunicării, deci cu stressul parietal la nivelul lumenului fals<sup>246,247</sup>. Cel mai bun prognostic îl are disecția de aortă tip B (tip III) non-comunicantă și cea retrogradă, limitată la aorta descendentă (o rată de supraviețuire la 2 ani de 80%, respectiv 86%)<sup>6</sup>.

Ultimii 20 de ani nu au adus modificări suplimentare ale datelor epidemiologice. Studiul IRAD (464 de pacienți) a raportat o mortalitate de 27% pentru tipul A



de disecție și de 29% pentru tipul B după tratament chirurgical, și de 53%, respectiv 9% după tratament medical<sup>248</sup>.

Vindecarea spontană a disecției de aortă în cursul tratamentului medical este posibilă, dar în cazuri rare, cu dispariția lumenului fals și îngroșarea peretelui vascular circumferențial<sup>6,94,111,112,249</sup>. Această îngroșare a peretelui vascular ca semn de vindecare a fost semnalată în Studiul Cooperativ European la doar 4% dintre pacienți, majoritatea prezentând disecții de tip A (tip II) și tip B (tip III)<sup>6</sup>. Studiile prin rezonanță magnetică au raportat acest fenomen în 7%<sup>250</sup> din cazuri, iar cele prin computer tomografie în 31% din cazurile de disecție tip B (tip III)<sup>251</sup>. Vindecarea spontană pare a fi îngreunată de prezența fluxului sanguin continuu prin orificiile largi de intrare<sup>6</sup>.

O altă formă a procesului de vindecare raportată ocazional este tromboza completă a lumenului fals ce pare a fi o premisă pentru vindecarea completă ulterioară<sup>6,94,252</sup>. Extensia procesului de tromboză este de asemenea importantă. Acest fenomen pare a se corela cu stadiul cronic al disecției, cu lipsa comunicării și cu îngroșarea peretelui arterial ce determină diminuarea stressului parietal. La 2% dintre pacienți disecția de tip B (tip III) comunicantă se poate extinde retrograd în aorta ascendentă<sup>94</sup>; implicarea arcului aortic în procesul disecției se corelează cu o mortalitate superioară celei din disecția tip B (tip III) limitată la aorta descendentă<sup>6</sup>.

#### Rezumat

Terapia intervențională în disecția de aortă oferă noi modalități de rezolvare a complicațiilor.

Fenestrarea aortică cu sau fără plasare de stent determină o ameliorare imediată a hipoperfuziei determinată de ischemia

- viscerală,
- renală,
- periferică, fie anterior, fie consecutiv tratamentului chirurgical.

Implantarea de grefon stenturi reprezintă o tehnică în plină dezvoltare ce oferă noi perspective în tratamentul disecției tip B (tip III).

Închiderea orificiilor de intrare determină formarea de trombus și vindecarea peretelui vascular.

Tehnicile chirurgicale actuale nu favorizează vindecarea prin procesul de tromboză la pacienții cu disecție: înlocuirea aortei ascendente nu conduce și la oprirea fluxului în interiorul lumenului fals, făcând astfel improbabilă formarea trombului. La mai puțin de 10% dintre pacienții cu disecție de tip I ce au beneficiat de tratament chirurgical s-a constatat obliterarea lumenului fals<sup>6,250-255</sup>.

Datele actuale privind istoria naturală a hematoamelor intramurale (disecție clasa 2) sunt limitate. Mortalitatea

este ridicată: 20-80%<sup>12,94,101,256</sup>; este posibilă evoluția spre disecție clasa 1 în 15-41%<sup>92,94,256-263</sup> din cazuri sau spre ruptură aortică în 5-26%<sup>12,259,263</sup> din cazuri. Pe de altă parte, vindecarea completă cu dispariția îngroșării peretelui arterial este întâlnită la 11-75% dintre pacienți<sup>94,257,259,261,263,264</sup>.

Pe parcursul urmăririi pacienților s-a constatat că asocierea disecției clasa 4 (plăci ulcerate) cu disecția clasa 1 a aortei descendente este mai gravă, constatăndu-se o creștere a incidenței rupturilor aortice. Alți autori raportează o evoluție benignă și nu consideră oportună intervenția chirurgicală de urgență<sup>106,108</sup>. Totuși, hematoamele subintimale și ulceratele complicate sunt considerate urgențe cu risc de ruptură aortică. Plăcile ulcerate pot determina formarea unor pseudoanevrisme mari<sup>265-267</sup>, iar evoluția spre disecție clasa 1 apare în 10-20% din cazuri. Disecția traumatică a aortei (clasa 5) are de asemenea prognostic nefavorabil, dar datele disponibile la ora actuală sunt insuficiente<sup>268-272</sup>.

### Supravegherea pacienților cu sindrom Marfan

Dimensiunile considerate critice ale rădăcinii aortice de 5-5,5 cm. pot fi evidențiate la orice vârstă, chiar și în copilărie și sugerează că intervenția este recomandabilă pentru anticiparea disecției, la fel ca la populația adultă (Tabel 18). Consensul general actual indică intervenția profilactică de înlocuire a rădăcinii aortice la pacienții cu sindrom Marfan la valoarea de 5,5 cm. a diametrului său<sup>273-278</sup>. La grupe de vârstă foarte mici ar putea fi necesară aplicarea unei valori prag mai joase, dar implicarea procesului normal de creștere face extrem de dificilă stabilirea unei valori maxime admisibile a rădăcinii aortice în copilărie. Se impune de asemenea a avea permanent în vedere modelul particular de creștere al fenotipului Marfan. Dimensiunile rădăcinii aortice (Fig. 2) (raportate la aria suprafeței corporale și nu la vârstă) ar trebui evaluate secvențial, anual sau chiar mai frecvent la copiii mici și mai ales în adolescență, perioadă de creștere foarte rapidă. Reprezentate grafic, aceste dimensiuni apreciate ecocardiografic se pot situa în afara intervalului de încredere corespunzător populației generale, determinând o curbă paralelă cu acesta, situată la nivelul unui percentil superior; devierea curbei înscrise (în sus) față de percentilul urmărit indică oportunitatea intervenției chirurgicale<sup>279,280</sup>.

Sunt necesare noi studii longitudinale pentru a defini ritmul considerat normal de creștere a dimensiunii rădăcinii aortice la pacienții cu sindrom Marfan, începând cu prima copilărie. Ghidurile clinice ar trebui să se bazeze pe astfel de date, pentru a decide care este deviația minimă acceptată față de normal în legătură cu riscul de disecție.

Se poate lua în discuție și oportunitatea înlocuirii rădăcinii aortice ectatice (Tabel 16) chiar și la valori



inferioare celor acceptate ca limită de risc, atunci când se preconizează o intervenție chirurgicală cardiacă având o altă viză terapeutică.

Nu există în acest moment ghiduri referitoare la conduita intervențională în ceea ce privește profilaxia disecției în caz de dilatare anevrismală a altor segmente ale aortei. Atitudinea prudentă este în favoarea intervenției atunci când se observă o creștere brutală sau rapidă a dimensiunilor anevrismului<sup>279,280</sup>.

Nu există suficiente date pentru a aprecia dacă efortul fizic în copilărie sau un anumit tip de activitate fizică influențează rata de progresie a dimensiunilor rădăcinii aortice, deși a fost raportat cazul unui adolescent la care disecția de aortă a fost precipitată de practicarea unui sport (ridicarea de greutăți)<sup>281</sup>. Recomandarea cu privire la limitarea moderată a efortului fizic (Tabel 18) este considerată importantă. Presiunea arterială sistolică nu trebuie să depășească valoarea de 130 mmHg atât la copii cât și la adulți<sup>281</sup>.

### Explorarea imagistică în perioada de urmărire

Pacienții cu disecție de aortă necesită o urmărire foarte atentă. Scopul principal este controlul valorilor tensionale pentru a reduce stressul parietal. Se urmărește menținerea TA la valori sub 135/80 mmHg, valori țintă similare valorilor optime la pacienți fără disecție aortică, dar hipertensivi. Se recomandă utilizarea beta-blocantelor, dar de obicei sunt necesare asocieri medicamentoase pentru un bun control tensional. Trebuie urmată recomandarea cu privire la controlul TA. Urmărirea pacienților se face de către medici specialiști având cunoștințe temeinice cu privire la evoluția naturală a acestor pacienți și disecția de aortă, inclusiv opțiunile terapeutice, scopul fiind detectarea semnelor de progresie a bolii sau formarea de anevrisme.

Explorarea de elecție pentru urmărirea pacienților cu disecție acută de aortă tratată medical sau chirurgical este imagistica prin rezonanță magnetică (MRI) (Tabel 13). Avantajele acestei metode sunt multiple: evită expunerea la radiații ionizante sau substanțe de contrast nefrotoxice utilizate în explorarea computer tomografică, este mai puțin invazivă decât ecocardiografia transesofagiană, iar

compararea datelor obținute cu ocazia determinărilor succesive este facilă<sup>282,283</sup>. Documentarea studiilor de rezonanță magnetică nucleară pe serii de printuri și nu pe bandă video facilitează diagnosticul dilatării progresive a lumenului fals sau a întregii aorte. Mai mult decât atât, câmpul larg vizualizat permite identificarea unor repere anatomice de vecinătate ce vor facilita măsurarea ulterioară a aortei la nivele identice. La pacienții cu disecție aortică tratați chirurgical este esențială cunoașterea tehnicii intervenției aplicate pentru o interpretare corectă a tuturor explorărilor imagistice, inclusiv MRI. Cea de a doua opțiune este reprezentată de ecocardiografia transesofagiană, dar este necesară o examinare atentă și minuțioasă a secțiunilor obținute pentru a interpreta dilatarea aortică. O altă variantă este computer tomografia, o tehnică din ce în ce mai frecvent utilizată. La pacienți cu vârsta de peste 60 de ani, riscurile expunerii la radiații ionizante sunt neglijabile comparativ cu severitatea bolii.

Ritmul de urmărire periodică a aortei cuprinde determinări la 1, 3, 6 și 12 luni după evenimentul acut, urmate de examinări anuale; parametrii esențiali de cuantificat sunt diametrul aortei și semnele de transformare anevrismală; de asemenea, trebuie detectate hemoragiile la nivelul anastomozelor sau a grefon stenturilor.

### Reintervenția chirurgicală

Ruptura aortică reprezintă cauza majoră de deces survenită tardiv față de momentul tratamentului chirurgical primar pentru disecție de aortă<sup>88</sup>. În consecință, o a doua intervenție chirurgicală la momentul oportun (Tabel 19) este necesară, existând două indicații majore: degenerarea anevrismală a aortei cu disecție (diametrul de 5-6 cm.) la distanță de nivelul intervenției primare (Tabel 20) și rezolvarea primară inadecvată a disecției. Rata pentru reintervenție la 5 ani după intervenția inițială este de aproximativ 10% pentru ambele tipuri de disecție (tipul I și II), ajungând până la 40% la 10 ani<sup>6,246</sup>; riscul crește la pacienții cu sindrom Marfan<sup>277,278</sup>. Nivelul la care se reintervine cel mai frecvent este aorta proximală, în special rădăcina aortei și

Tabelul 18. Prevenția disecției de aortă în maladiile congenitale (sindromul Marfan, sindromul Ehlers-Danlos, ectazia anuloaortică)

Recomandări	Clasa I	IIa	IIb	III	Nivel de evidență
1. Tratament cronic cu beta-blocante	1				C
2. Explorare imagistică periodică a aortei	1				C
3. Înlocuire profilactică a rădăcinii aortei înainte ca diametrul său să depășească 5,0 cm. la pacienți cu antecedente familiale de disecție		1			C
4. Înlocuire profilactică a rădăcinii aortei înainte ca diametrul său să depășească 5,5 cm.		1			C
5. Limitarea moderată a activității fizice	1				C



porțiunea ascendentă. Cauzele iatrogene sunt frecvent implicate: disecția poate fi reziduală procedurii primare sau reprezintă o recurență tardivă. Incidența recurenței disecției la nivelul aortei ascendente variază între 0.03 și 0.1%<sup>284-286</sup>, în contextul protezării valvulare aortice crescând la 0.5-1%<sup>76,287-288</sup>. Există o serie de condiții ce cresc riscul acestei complicații: protezarea valvulară aortică anterioară, valve aortice deformate congenital, ectazia anuloaortică ignorată<sup>289,290</sup>. Alte cauze sunt anevrismul rădăcinii aortei, recurența disecției în cazul în care reconstrucția primară s-a realizat prin aplicarea unei substanțe adezive GRF, precum și înlocuirea protezei compuse (proteză valvulară aortică plus proteză tubulară a aortei ascendente)<sup>291,292</sup>.

Pentru a asigura succesul reintervenției la nivelul disecției aortei ascendente, elementul cheie îl reprezintă siguranța abordului toracic, manevrele ulterioare urmând principiile chirurgiei cardiace standard. Repetarea sternotomiei este un gest ce necesită o atenție sporită, în aceste situații aorta nemaifiind protejată de pericard. O situație particulară este aceea în care proteza tubulară de la nivelul aortei ascendente sau anevrismul aortic sunt strâns aderente la tăblia posterioară a sternului și se asociază cu insuficiența aortică valvulară severă. Într-o astfel de situație cu leziuni multiple nu este recomandat abordul prin sternotomie longitudinală pentru a evita posibilele hemoragii fatale sau distensia excesivă a ventriculului stâng; se preferă toracotomia uni- sau bilaterală la nivelul celei de a cincea coaste cu sternotomie transversală și instituirea în prealabil a unui by-pass atrio-femural drept sau femuro-femural<sup>293</sup>.

O variantă de abord în cazul reintervenției la nivelul aortei ascendente în prezența insuficienței valvulare aortice este resternotomia limitată la porțiunea sa inferioară<sup>294</sup>, de preferat clasice resternotomii complete în hipotermie moderată. Pasul următor este disecția peretelui diafragmatic al ventriculului drept și stâng care permite introducerea la nivel apical a unei căi de derivație. Se continuă inducerea hipotermiei până în momentul apariției fibrilației ventriculare. Dacă presiunea de perfuzie inadecvată împiedică scăderea suficientă a temperaturii, se poate realiza ocluzia aortei prin inserția apicală și gonflarea la nivelul porțiunii sale ascendente a unei sonde cu balon, când clamparea aortei este imposibil de efectuat datorită rigidității tisulare sau dificultății de expunere a arterei. Oprirea circulatorie survine la o temperatură rectală de 25°C, determinând colapsul cordului și al aortei ascendente ceea ce facilitează disecția aderențelor retrosternale și permite completarea resternotomiei în condiții de siguranță. După evidențierea aortei ascendente și clamparea sa se reinstituie by-pass-ul cardiopulmonar. Apoi, temperatura centrală poate fi coborâtă chiar la 20° înainte de reinducerea opririi circulatorii, ori de câte ori este necesară o tehnică de

corecție a patologiei a arcului aortic sau hipotermia poate fi menținută în cursul tehnicii de reconstrucție a aortei ascendente.

Alegerea tehnicii chirurgicale optime de reconstrucție se face în funcție de statusul rădăcinii aortice. În absența

#### Rezumat

Urmărirea strânsă a pacientului cu disecție de aortă de către o echipă de specialiști include determinarea:

- semnelor de dilatare aortică
- formării anevrismelor
- semnelor de fisurare la nivelul anastomozelor sau a stenturilor
- hipoperfuziei.

Cel mai important este controlul optim al presiunii arteriale la valori sub 135/80 mmHg. După externare se recomandă urmărirea periodică a pacientului la 1, 3, 6 și 12 luni, ulterior anual. Explorarea imagistică de elecție este rezonanța magnetică nucleară, opțiunile următoare fiind computer tomografia pe locul II și ecocardiografia transesofagiană pe locul III.

dilatării rădăcinii este suficientă reunirea tunicilor disecate ale peretelui aortic și anastomozarea lor la o proteză tubulară la nivelul aortei ascendente. În funcție de poziția lor față de linia de sutură valvulară, urgențele coronariene pot fi anastomozate direct la proteza aortică sau după prealabila lor excizie în butonieră.

Există multiple alternative pentru tratamentul chirurgical al complicațiilor unei proteze aortice compuse implantate anterior. Regurgitățile paraprotetice minime - comunicări cu spațiul periprotetic - de la nivelul anastomozelor ostiale sau al liniei de inserție valvulară pot fi sigilate direct. Dehiscenta majoră a anastomozelor, fie a celor aortice, fie a celor ostiale coronariene, în special asociate infecției, necesită înlocuirea protezei, în ultima situație preferându-se utilizarea allogrefei.

By-pass-ul coronarian asociat cu procedee chirurgicale la nivelul aortei proximale necesită o atenție deosebită. Dacă s-a realizat by-pass folosind artera mamară internă stângă, este necesară disecția pediculului cât mai departe de anastomoza distală, cu clamparea rădăcinii sale. By-pass-ul folosind artera mamară internă dreaptă interferează frecvent cu intervenția chirurgicală de la nivelul aortei și poate impune rezecția sa proximală, cu anastomoza ulterioară la proteza aortei ascendente.

Complicațiile tardive după tratamentul chirurgical primar al arcului aortic sunt mai rare decât cele urmând procedurilor de la nivelul rădăcinii și a porțiunii ascendente a aortei<sup>267</sup>. Există multiple situații ce pot conduce la dilatarea anevrismală a lumenului fals al arcului aortic; o astfel de situație se poate întâlni atunci când orificiile de intrare nu au fost rezecate în cursul primei



Tabelul 19. Reintervenția chirurgicală în disecția de aortă tratată

Recomandări	Clasa I	Ia	Iib	III	Nivel de evidență
1. Intervenție chirurgicală pentru					
• anevrism secundar în contextul disecției de aortă la distanță de situsul intervenției inițiale	1				C
• recurența disecției sau apariția anevrismului la nivelul intervenției anterioare	1				C
2. Înlocuirea protezei vasculare în caz de dehiscență importantă sau de infecție	1				C
3. Înlocuirea protezelor infectate folosind homogrefe		1			C
4. Stentare dacă există indicație chirurgicală și condiții anatomice favorabile		1			C

intervenții chirurgicale; un alt caz îl constituie crearea de noi fisuri intimale cu ocazia realizării anastomozei între capătul distal al protezei și aortă în cursul procedurii primare.<sup>296,297</sup> În aceste situații poate fi necesară înlocuirea chirurgicală a structurii implicate. Se evită reintervenția asupra porțiunii proximale a reconstrucției; tehnica este similară celei de înlocuire primară a arcului aortic: se utilizează o proteză separată ce va fi în final anastomozată la proteza proximală după rezecția lumenului aortic adevărat.

## Bibliografie

1. Sans S, Kesteloot H, Kromhout D on behalf of the Task Force. Task Force of the European Society of Cardiology on cardiovascular mortality and morbidity statistics. Europe. Eur Heart J 1997; 18: 1231–48.
2. Godwin JD. Conventional CT of the aorta. J Thorac Imaging 1990; 5: 18–31.
3. Erbel R, Engberding R, Daniel W, Roelandt J, Visser CM, Rennollet H. Echocardiography in diagnosis of aortic dissection. Lancet 1989; 1: 457–61.
4. Posniak HV, Olson MC, Demos TC, Benjaya RA, Marsan RE. CT of thoracic aortic aneurysms. Radiographics 1990; 10: 839–55.
5. Nienaber CA, Spielmann RP, von Kodolitsch Y *et al.* Diagnosis of thoracic aortic dissection. Magnetic resonance imaging versus transesophageal echocardiography. Circulation

1992; 85: 434–47.

6. Erbel R, Oelert H, Meyer J *et al.* Influence of medical and surgical therapy on aortic dissection evaluated by trans-esophageal echocardiography. Circulation 1993; 87: 1604–15.

7. Beighton P, de Paepe A, Danks D, and 17 co-authors. International nosology of heritable disorders of connective tissue, Berlin 1986. Am J Med Genet 1988; 29: 581–94.

8. De Paepe A, Devereux R, Dietz H, Hennekam R, Pyeritz R. Revised diagnostic criteria for the Marfan syndrome. Am J Med Genet 1996; 62: 417–26.

9. Sakai L, Keene D, Engvall E. Fibrillin, a new 350 kD glycoprotein is a compound of extracellular microfibrils. J Cell Biol 1986; 103: 2499–509.

10. Collod G, Babron MC, Jondeau G *et al.* A second locus for Marfan syndrome maps to chromosome 3p24.2-p25. Nat Genet 1994; 8: 264–8.

11. Sood S, Eldadah Z, Krause W, McIntosh I, Dietz H. Mutation in fibrillin-1 and the Marfanoid-craniosynostosis (Shprintzen-Goldberg) syndrome. Nat Genet 1996; 12: 209–11.

12. Milewicz DM, Michael K, Fisher N, Coselli J, Markello T, Biddinger A. Fibrillin-1 (FBN1) mutations in patients with thoracic aortic aneurysms. Circulation 1996; 94: 2708–11.

13. Glesby M, Pyeritz R. Association of mitral valve prolapse and systemic abnormalities of connective tissue. A phenotypic continuum. JAMA 1989; 262: 523–8.

14. Ramirez F. Fibrillin mutations in Marfan syndrome and related phenotypes. Curr Opin Genet Dev 1996; 6: 309–15.

15. Boileau C, Jondeau G, Babron MC *et al.* Autosomal dominant Marfan-like connective-tissue disorder with aortic

Tabelul 20. Tratamentul disecției cronice de aortă

Recomandări	Clasa I	Ia	Iib	III	Nivel de evidență
Disecția de aortă tip A (tip I, II):					
1. Tratament chirurgical similar recomandărilor pentru anevrismul non-disecant indicat în cazul existenței simptomatologiei sau a regurgitării aortice sau a unui diametru aortic > (5-) 6 cm.	1				C
Disecția de aortă tip B (tip III):					
1. Tratament chirurgical similar recomandărilor pentru anevrismul non-disecant indicat în cazul existenței simptomatologiei sau a dilatării progresive a aortei = 6.0 cm.	1				C
2. Stentare dacă există indicație chirurgicală și condiții anatomice favorabile		1			C



dilatation and skeletal anomalies not linked to the fibrillin genes. *Am J Hum Genet* 1993; 53: 46–54.

16. Milewicz DM, Pyeritz RE, Crawford ES, Byers PH. Marfan syndrome: defective synthesis, secretion and extracellular matrix formation of fibrillin by cultured dermal fibroblasts. *J Clin Invest* 1992; 89: 79–86.

17. Aoyama T, Francke U, Dietz H, Furthmayer H. Quantitative differences in biosynthesis and extracellular deposition of fibrillin in cultured fibroblasts distinguish five groups of Marfan syndrome patients and suggest distinct pathogenetic mechanisms. *J Clin Invest* 1994; 94: 130–7.

18. Beighton P. 'The Ehlers-Danlos syndrome'. London: William Heinemann Medical Books, 1970.

19. Steinmann B, Royce P, Superti-Furga A. The Ehlers-Danlos syndrome. In: Royce PM, Steinmann B, eds. *Connective Tissue and its heritable disorders*. New York: Wiley-Liss Inc., 1993; 351–407.

20. Biddinger A, Rocklin M, Coselli J, Milewicz DM. Familial thoracic aortic dilatations and dissections: a case control study. *J Vasc Surg* 1997; 25: 506–11.

21. Dalglish R. The human collagen mutation database 1998. *Nucleic Acids Res* 1998; 26: 253–5.

22. Collagen database: <http://www.Le.ac.uk/genetics/collagen>.

23. Ellis PR, Cooley DA, De Bakey ME. Clinical consideration and surgical treatment of annuloaortic ectasia. *J Thorac Cardiovasc Surg* 1961; 42: 363–70.

24. Coady M, Davies R, Roberts M *et al*. Familial patterns of thoracic aortic aneurysms. *Arch Surg* 1999; 134: 361–7.

25. Furthmayer H, Francke U. Ascending aortic aneurysm with or without features of Marfan syndrome and other fibrillinopathies: new insights. *Semin Thorac Cardiovasc Surg* 1997; 9: 191–205.

26. Kantonen I, Savunen T, Peltonen L. Linkage analysis in Finnish families with annulo-aortic ectasia. *Davos*, 1996.

27. Muluk S, Gertler J, Brewster D *et al*. Presentation and patterns of aortic aneurysms in young patients. *J Vasc Surg* 1994; 20: 880–8.

28. OMIM (On line Mendelian Inheritance in Man). <http://www.ncbi.nlm.nih.gov/Omim/>.

29. Darling R, Brewster D, Darling R *et al*. Are familial abdominal aortic aneurysms different? *J Vasc Surg* 1989; 10: 39–43.

30. Majumder PP, St. Jean PL, Ferrell RE, Webster MW, Steed DL. On the inheritance of abdominal aortic aneurysm. *Am J Hum Genet* 1991; 48: 164–70.

31. Verloes A, Sakalihan N, Koulischer L, Limet R. Aneurysms of the abdominal aorta: familial and genetic aspects in three hundred thirteen pedigrees. *J Vasc Surg* 1995; 21: 646–55.

32. Pope FM, Narcisi P, Nicholls AC, Germaine D, Pals G, Richards AJ. COL3A1 mutations cause variable clinical phenotypes including acrogeria and vascular rupture. *Br J Dermatol* 1996; 135: 163–81.

33. Roman MJ, Devereux RB, Kramer-Fox R, O' Loughlin J. Two-dimensional echocardiographic aortic root dimensions in

normal children and adults. *Am J Cardiol* 1989; 64: 507–12.

34. Ruiz ME, Sty JR, Wells RG. Aortic dissection in a 5-year old girl with Marfan's syndrome. *Arch Pediatr Adolesc Med* 1996; 150: 440–2.

35. Agarwala BN. Group B streptococcal endocarditis in a neonate. *Pediatr Cardiol* 1988; 9: 51–3.

36. Sakurai M, Maeda M, Sai N, Miyahara M, Nakayama M, Takemura H. Aortic dissection in an infant caused by intraaortic balloon pumping. *Pediatr Cardiol* 1999 (in press).

37. Vitiello R, McCrindle BW, Nykanen D, Freedom RM, Benson LN. Complications associated with pediatric cardiac catheterization. *J Am Coll Cardiol* 1998; 32: 1433–40.

38. Crawford ES, Coselli JS, Safi HJ. Reoperations for thoracic and thoracoabdominal aneurysms. In: Stark J, Pacifico AD, eds. *Reoperations in cardiac surgery*. Springer Verlag, 1989: 361–81.

39. Svensson LG, Crawford ES, Coselli JS, Safi HJ, Hess KR. Impact of cardiovascular operation on survival in the Marfan patients. *Circulation* 1989; 80: 1 233–42.

40. Gillinov AM, Zehr KJ, Redmond JM, Gott VL, Deitz HC, Reitz BA, Laschinger JC, Cameron DE. Cardiac operations in children with Marfan's syndrome: indications and results. *Ann Thorac Surg* 1997; 64: 1140–4; discussion 1144–5.

41. Cavanzo F, Taylor HB. Effect of pregnancy on the human aorta and its relationship to dissecting aneurysms. *Am J Obstet Gynecol* 1969; 105: 567–8.

42. Burks JM, Illes RW, Keating EC, Lubbe WJ. Ascending aortic aneurysm and dissection in young adults with bicuspid aortic valve: implications for echocardiographic surveillance. *Clin Cardiol* 1998; 21: 439–43.

43. Harker LA, Slichter SJ, Scott CR, Ross R. Homocystinuria. Vascular injury and arterial thrombosis. *N Engl J Med* 1974; 291: 537–43.

44. Millar AJ, Gilbert RD, Brown RA, Immelman EJ, Barkinsher DA, Cywes S. Abdominal aortic aneurysms in children. *J Pediatr Surg* 1996; 31: 1624–8.

45. Drexler M, Erbel R, Müller U, Wittlich N, Mohr-Kahaly S, Meyer J. Measurement of intracardiac dimensions and structures in normal young adult subjects by transesophageal echocardiography. *Am J Cardiol* 1990; 65: 1491–6.

46. Brown OR, DeMots H, Kloster FE, Roberts A, Menashe VD, Beals RK. Aortic root dilatation and mitral valve prolapse in Marfan's syndrome: an echocardiographic study. *Circulation* 1975; 52: 651–7.

47. Stein HL, Steinberg I. Selective aortography, the definitive technique for diagnosis of dissecting aneurysm of the aorta. *Am J Roentgenol Radium Ther Nucl Med* 1968; 102: 333–48.

48. Hayashi K, Meaney TF, Zelch JV, Tarar R. Aortographic analysis of aortic dissection. *Am J Roentgenol Radium Ther Nucl Med* 1974; 122: 769–82.

49. Mohr-Kahaly S, Erbel R. Advantages of biplane and multi-plane transesophageal echocardiography for the morphology of the aorta. *Am J Card Imaging* 1995; 9: 115–20.



50. Taylor KM. Diseases of the aorta. In: Julian DG, Camm AJ, Fox KM, Hall RJC, Poole-Wilson PA, eds. *Diseases of the Heart*, 1st edn. London: Bailliere Tindall, 1989: 1338–62.
51. Roberts WC. Aortic dissection: anatomy, consequences and causes. *Am Heart J* 1981; 101: 195–214.
52. Nevitt MP, Ballard DJ, Hallet JW. Prognosis of abdominal aortic aneurysms. A population-based study. *N Engl J Med* 1989; 321: 1009–14.
53. McNamara JJ, Pressler V. Natural history of atherosclerotic thoracic aortic aneurysms. *Ann Thorac Surg* 1978; 26: 468–73.
54. Masuda Y, Takanashi K, Takasu J, Morooka N, Inagaki Y. Expansion rate of thoracic aortic aneurysms and influencing factors. *Chest* 1992; 102: 461–6.
55. Suˆttsch G, Jenni R, von Segesser L, Turina M. Predictability of aortic dissection as a function of aortic diameter. *Eur Heart J* 1991; 12: 1247–56.
56. Gott VL, Pyeritz RE, Magovern GJ, Cameron DE, McKusick VA. Surgical treatment of aneurysms of the ascending aorta in the Marfan syndrome. *N Engl J Med* 1986; 314: 1070–4.
57. Bruno L, Prandi M, Colombi P, La Vecchia L. Diagnostic and surgical management of patients with aneurysms of the thoracic aorta with various causes. *Br Heart J* 1986; 55: 81–91.
58. Miller DC. Surgical management of aortic dissections: indications, perioperative management, and longterm results. In: Doroghazi RM, Slater EE, eds. *Aortic dissection*. New York: McGraw-Hill, 1983: 193–243.
59. Louridas G, Reilly K, Perry MO. The role of the aortic aneurysm diameter to aortic diameter ratio in predicting the risk of rupture. *S Afr Med J* 1990; 78: 642–3.
60. Lemon DK, White CW. Annuloaortic ectasia: angiographic, hemodynamic and clinical comparison with aortic valve insufficiency. *Am J Cardiol* 1978; 41: 482–6.
61. McDonald GR, Scha.HV, Pyeritz RE, McKusick VA, Gott VL. Surgical management of patients with the Marfan syndrome and dilatation of the ascending aorta (authors transl). *J Thorac Cardiovasc Surg* 1981; 81: 180–6.
62. White RD, Lipton MJ, Higgins CB *et al.* Noninvasive evaluation of suspected thoracic aortic disease by contrast-enhanced computed tomography. *Am J Cardiol* 1986; 57: 282–90.
63. Tjon-A-Meeuw L, Bollinger A. Aneurysm of the abdominal aorta. Diagnosis and indications for therapy. *Schweiz Med Wochenschr* 1991; 121: 683–92.
64. Stefanadis CI, Karayannacos PE, Boudoulas HK *et al.* Medial necrosis and acute alterations in aortic distensibility following removal of the vasa vasorum of canine ascending aorta. *Cardiovasc Res* 1993; 27: 951–6.
65. Mohr-Kahaly S, Erbel R, Staˆhn P, Hake U, Oelert H, Meyer J. Quantitative detection of changes in the thoracic aorta in patients with chronic aortic dissection using transesophageal echocardiography. *Z Kardiol* 1999; 88: 507–13.
66. Kunz R. Aneurysms in 35,380 autopsies. *Schweiz Med Wschr* 1980; 110: 142–8.
67. Young R, Ostertag H. Incidence etiology and risk of rupture of aortic aneurysm. An autopsy study. *Dtsch Med Wschr.* 1987; 112: 1253–6.
68. Reed D, Reed C, Stemmermann G, Hayashi T. Are aortic aneurysms caused by atherosclerosis? *Circulation* 1992; 85: 205–11
69. Parmley LF, Mattingly TW, Manion WC, Jahuke EJ. Non-penetrating traumatic injury of the aorta. *Circulation* 1958; 17: 1086–101.
70. Von Oppell UO, Thierfelder CF, Beningfield SJ, Brink JG, Odell JA. Traumatic rupture of the descending thoracic aorta. *S Afr Med J* 1991; 79: 595–8.
71. Ammons MA, Moore EE, Moore FA, Hopeman AR. Intra-aortic balloon pump for combined myocardial contusion and thoracic aortic rupture. *J Trauma* 1990; 30: 1606–8.
72. Dorsa FB, Tunick PA, Culliford A, Kronzon I. Pseudo-aneurysm of the thoracic aorta due to cardiopulmonary resuscitation: diagnosis by transesophageal echocardiography. *Am Heart J* 1992; 123: 1398–400.
73. Fredman C, Serota H, Deligonul U, Barner H, Pearson A, Kern MJ. Ascending aortic aneurysm masquerading as fever, altered mental status and mediastinal mass. *Am Heart J* 1990; 119: 408–10.
74. Patel KL, Gross J. Extracorporeal shock wave lithotripsy induced abdominal aortic aneurysm rupture. *J Am Geriatr Soc* 1991; 39: 318–9.
75. Moles VP, Chappuis F, Simonet F, Urban P, De La Serna F, Pande AK, Meier B. Aortic dissection as complication of percutaneous transluminal coronary angioplasty. *Cathet Cardiovasc Diagn* 1992; 26: 8–11.
76. Pieters FAA, Widdershoven JW, Gerardy AC, Geskes G, Cheriex EC, Wellens HJ. Risk of aortic dissection after aortic valve replacement. *Am J Cardiol* 1993; 72: 1043–7.
77. Epperlein S, Mohr-Kahaly S, Erbel R, Kearney P, Meyer J. Aorta and aortic valve morphologies predisposing to aortic dissection. An in vivo assessment with transesophageal echocardiography. *Eur Heart J* 1994; 15: 1520–7.
78. Leu HJ. Classification of vasculitides. A survey. *Vasa* 1995; 24: 319–24.
79. Churg A, Churg J. *Systemic vasculitides*, 1st edn. New York, Tokyo: Igaku-Shoin, 1991.
80. Webster B, Rich C, Densen PM, Moore JE, Nicol CS, Padget P. Studies on cardiovascular syphilis. *Am Heart J* 1953; 46: 117–45.
81. Boussou H, Julian M, Pieraggi MT. Aortic lathyrism and atheroma in the rat by prolonged hyperlipidic diet. *Gerontology* 1978; 24: 250–65.
82. Boor PJ, Gotlieb AI, Joseph EC, Kerns WD, Roth RA, Tomaszewski KE. Chemical-induced vasculature injury. Summary of the symposium presented at the 32nd annual meeting of the Society of Toxicology, New Orleans, Louisiana, March 1993. *Toxicol Appl Pharmacol* 1995; 132: 177–95.



83. Dewar WA, Wight PA, Pearson RA, Gentle MJ. Toxic effects of high concentrations of zinc oxide in the diet of the chick and laying hen. *Br Poult Sci* 1983; 24: 397–404.
84. Gramis FW Jr, Bryant C, Caffarati JD, Turner AF. Acute aortic dissection associated with cocaine abuse. *Clin Cardiol* 1988; 11: 572–4.
85. Rashid J, Eisenberg MJ, Topol EJ. Cocaine-induced aortic dissection. *Am Heart J* 1996; 132: 1301–4.
86. Crawford ES, Svensson LG, Coselli JS, Safi HJ, Hess KR. Surgical treatment of aneurysm and/or dissection of the ascending aorta, transverse aortic arch, and ascending aorta and transverse aortic arch. Factors influencing survival in 717 patients. *J Thorac Cardiovasc Surg* 1989; 98: 659–74; discussion 673–4.
87. De Bakey ME, McCollum CH, Crawford ES *et al.* Dissection and dissecting aneurysms of the aorta: twenty-year follow-up of five hundred and twenty-seven patients treated surgically. *Surgery* 1982; 92: 1118–34.
88. Reul GJ, Cooley DA, Hallman GL, Reddy SB, Kyger ER 3rd, Wukasz DC. Dissecting aneurysm of the descending aorta. *Arch Surg* 1975; 110: 632–40.
89. Svensson LG, Labib SB, Eisenhauer AC, Butterly JR. Intimal tear without hematoma. *Circulation* 1999; 99: 1331–6.
90. Yamada T, Tada S, Harada J. Aortic dissection without intimal rupture: diagnosis with MR imaging and CT. *Radiology* 1988; 168: 347–52.
91. Mohr-Kahaly S, Erbel R, Kearney P, Puth M, Meyer J. Aortic intramural hematoma visualized by transesophageal echocardiography: findings and prognostic implications. *J Am Coll Cardiol* 1994; 23: 658–64.
92. Nienaber CA, von Kodolitsch Y, Petersen B *et al.* Intramural hemorrhage of the thoracic aorta. Diagnostic and therapeutic implications. *Circulation* 1995; 92: 1465–72.
93. Roberts CS, Roberts WC. Aortic dissection with the entrance tear in the descending thoracic aorta. *Ann Surg* 1991; 213: 356–68.
94. Mohr-Kahaly S, Erbel R, Rennollet H *et al.* Ambulatory follow-up of aortic dissection by transesophageal two-dimensional and color-coded Doppler echocardiography. *Circulation* 1989; 80: 24–33.
95. Krükenberg E. Beitrage zur Frage des Aneurysma dissecans. *Allg Path* 1920; 67: 329–51.
96. Gore I. Pathogenesis of dissecting aneurysm of aorta. *Arch Path Lab Med* 1952; 53: 142–53.
97. Hirst AE Jr, Johns VJ Jr, Kime SW Jr. Dissecting aneurysm of the aorta: a review of 505 cases. *Medicine* 1958; 37: 217–79.
98. Klotz O, Simpson W. Spontaneous rupture of aorta. *Am J Med Sci* 1932; 184: 455–73.
99. Stellwag-Carion C, Pollak St. Idiopathic aortic rupture as a cause of sudden death. *Beitr Gerichtl Med* 1978; 36: 307–17.
100. Weintraub AR, Erbel R, Gorge G *et al.* Intravascular ultrasound imaging in acute aortic dissection. *J Am Coll Cardiol* 1994; 24: 495–503.
101. Alfonso F, Goicolea J, Aragoncillo P, Hernandez R, Macaya C. Diagnosis of aortic intramural hematoma by intravascular ultrasound imaging. *Am J Cardiol* 1995; 76: 735–8.
102. Zotz R, Erbel R, Meyer J. Noncommunicating intrawall hematoma as an early sign aortic dissection. *J Am Soc Echocardiogr* 1991; 4: 636–8.
103. O'Gara PT, DeSanctis RW. Acute aortic dissection and its variants. *Circulation* 1995; 92: 1376–8.
104. Shimizu H, Yohino H, Udagawa H *et al.* Prognosis of intramural hemorrhage compared with classic aortic dissection. *Am J Cardiol* 2000; 85: 792–5.
105. Stanson AV, Kazmier FJ, Hollier LH *et al.* Penetrating atherosclerotic ulcers of the thoracic aorta: natural history and clinicopathologic correlations. *Ann Vasc Surg* 1986; 1: 15–23.
106. Cooke JP, Kazmier FJ, Orszulak TA. The penetrating aortic ulcer: pathologic manifestations, diagnosis and management. *Mayo Clin Proc* 1988; 63: 718–25.
107. Yucel EK, Steinberg FL, Egglin TK, Geller SC, Waltman AC, Athanasoulis CA. Penetrating aortic ulcers: diagnosis with MR imaging. *Radiology* 1990; 177: 779–81.
108. Kazerooni EA, Bree RL, Williams DM. Penetrating atherosclerotic ulcers of the descending thoracic aorta: evaluation with CT and distinction from aortic dissection. *Radiology* 1992; 183: 759–65.
109. Braverman AC. Penetrating atherosclerotic ulcers of the aorta. *Curr Opin Cardiol* 1994; 9: 591–7.
110. Movsowitz HD, Lampert C, Jacobs LE, Kotler MN. Penetrating atherosclerotic aortic ulcers. *Am Heart J* 1994; 128: 1210–7.
111. Erbel R, Bednarczyk I, Pop T *et al.* Detection of dissection of the aortic intima and media after angioplasty of coarctation of the aorta. An angiographic, computer tomographic, and echocardiographic comparative study. *Circulation* 1990; 81: 805–14.
112. Alfonso F, Almeria C, Fernandez-Ortiz A *et al.* Aortic dissection occurring during coronary angioplasty: angiographic and transesophageal echocardiographic findings. *Cathet Cardiovasc Diagn* 1997; 42: 412–5.
113. Slater EE, DeSanctis RW. The clinical recognition of dissecting aortic aneurysm. *Am J Med* 1976; 60: 625–33.
114. Svensson LG, Crawford ES. Aortic dissection and aortic aneurysm surgery: clinical observations, experimental investigations and statistical analyses. Part II. *Curr Probl Surg* 1992; 29: 913–1057.
115. Hagan PG, Nienaber CA, Isselbacher EM *et al.* The international registry of acute aortic dissection (IRAD): new insights into an old disease. *JAMA* 2000; 283: 897–903.
116. Slater EE. Aortic Dissection: Presentation and diagnosis. In: Doroghazi RM, Slater EE, eds. *Aortic Dissection*. New York: McGraw Hill, 1983: 61–70.
117. Fann JI, Sarris GE, Mitchell RS *et al.* Treatment of patients with aortic dissection presenting with peripheral vascular complications. *Ann Surg* 1990; 212: 705–13.
118. Roth JA, Parekh MA. Dissecting aneurysms



perforating the esophagus. *N Engl J Med* 1978; 299: 776.

119. Spitzer S, Blanco G, Adam A, Spyrou PG, Mason D. Superior vena cava obstruction and dissecting aortic aneurysm. *JAMA* 1975; 233: 164–5.

120. Buja LM, Ali N, Fletcher RD, Roberts WC. Stenosis of the right pulmonary artery: a complication of acute dissecting aneurysm of the ascending aorta. *Am Heart J* 1972; 83: 89–92.

121. Yamada E, Matsumura M, Kyo S, Omoto R. Usefulness of a prototype intravascular ultrasound imaging in evaluation of aortic dissection and comparison with angiographic study, transesophageal echocardiography, computed tomography, and magnetic resonance imaging. *Am J Cardiol* 1995; 75: 161–5.

122. Spittell PC, Spittell JA Jr, Joyce JW *et al.* Clinical features and differential diagnosis of aortic dissection: experience with 236 cases (1980 through 1990). *Mayo Clin Proc* 1993; 68: 642–51.

123. Kamp TJ, Goldschmidt-Clermont PJ, Brinker JA, Resar JR. Myocardial infarction, aortic dissection, and thrombolytic therapy. *Am Heart J* 1994; 128: 1234–7.

124. Hartnell GG, Wakeley CJ, Tottle A, Papouchado M, Wilde RP. Limitations of chest radiography in discriminating between aortic dissection and myocardial infarction: implications for thrombolysis. *J Thorac Imaging* 1993; 8: 152–5.

125. Suzuki T, Katoh H, Watanabe M *et al.* Novel biochemical diagnostic method for aortic dissection. Results of a prospective study using an immunoassay of smooth muscle myosin heavy chain. *Circulation* 1996; 93: 1244–9.

126. Sarasin FP, Louis-Simonet M, Gaspoz JM, Junod AF. Detecting acute thoracic aortic dissection in the emergency department: time constraints and choice of the optimal diagnostic test. *Ann Emerg Med* 1996; 28: 278–88.

127. DeSanctis RW, Doroghazi RM, Austen WG, Buckley MJ. Aortic dissection. *N Engl J Med* 1987; 317: 1060–7.

128. Banning AP, Masani ND, Ikram S, Fraser AG, Hall RJ. Transesophageal echocardiography as the sole diagnostic investigation in patients with suspected thoracic aortic dissection. *Br Heart J* 1994; 72: 461–5.

129. Isselbacher EM, Cigarroa JE, Eagle KA. Cardiac tamponade complicating proximal aortic dissection. Is pericardiocentesis harmful? *Circulation* 1994; 90: 2375–8.

130. Eagle KA. Current management of aortic dissection data from the International Registry for Aortic Dissection (IRAD). *Eur Soc Cardiol* 1999; 3278.

131. Bolognesi R, Manca C, Tsialtas D *et al.* Aortic intramural hematoma: an increasingly recognized aortic disease. *Cardiology* 1998; 89: 178–83.

132. Moriyama Y, Shiota K, Hisatomi K *et al.* Acute type A aortic dissection following intramural hematoma of the aorta. A case report. *Angiology* 1997; 48: 839–41.

133. Kang DH, Song JK, Song MG *et al.* Clinical and echocardiographic outcomes of aortic intramural haemorrhage compared with acute aortic dissection. *Am J Cardiol* 1998; 81: 202–6.

134. Flachskampf FA, Banbury M, Smedira N, Thomas JD, Garcia M. Transesophageal echocardiography diagnosis of intramural hematoma of the ascending aorta: a word of caution. *J Am Soc Echocardiogr* 1999; 12: 866–70.

135. Baur A, Stabler A, Bittmann I, Marmarakis G, Reiser M. Penetrating aortic ulceration: an unusual form of aortic dissection. *Fortschr Rontgenstr* 1998; 168: 550–6.

136. Just M, Mohr-Kahaly S, Kreitner KF *et al.* Magnetic resonance tomography of chronic aortic dissection. *Fortschr Rontgenstr* 1993; 158: 109–14.

137. Sommer T, Fehske W, Holzknicht N *et al.* Aortic dissection: a comparative study of diagnosis with spiral CT, multiplanar transesophageal echocardiography, and MR imaging. *Radiology* 1996; 199: 347–52.

138. Nienaber CA, von Kodolitsch Y. Diagnostic imaging of aortic diseases. *Radiology* 1997; 37: 402–9.

139. von Segesser LK, Genoni M, Kunzli A *et al.* Surgery for ruptured thoracic and thoraco-abdominal aortic aneurysms. *Eur J Cardiothorac Surg* 1996; 10: 996–1001; discussion 1002.

140. Murgu S, Dussaussois L, Golzarian J *et al.* Penetrating atherosclerotic ulcer of the descending thoracic aorta: treatment by endovascular stent-graft. *Cardiovasc Intervent Radiol* 1998; 21: 454–8.

141. Eggebrecht H, Baumgart D, Herold U, Jakob H, Erbel R. Multiple penetrating atherosclerotic ulcers of the abdominal aorta: treatment by endovascular stent-graft placement. *Heart* 2001; 85: 526.

142. Kaji S, Nishigami K, Akasaka T *et al.* Prediction of progression or regression of type A aortic intramural haematoma by computed tomography. *Circulation* 1999; 100: II-281–6.

143. Zotz R, Stern H, Mohr-Kahaly S *et al.* Coronary insufficiency in type II aortic dissection. *Z Kardiol* 1987; 76: 784–6.

144. Kern MJ, Serota H, Callicot P *et al.* Use of coronary arteriography in the preoperative management of patients undergoing urgent repair of the thoracic aorta. *Am Heart J* 1990; 119: 143–8.

145. Creswell LL, Kouchoukos NT, Cox JL, Rosenbloom M. Coronary artery disease in patients with type A aortic dissection. *Ann Thorac Surg* 1995; 59: 585–90.

146. Pereira L, Levran O, Ramirez F *et al.* A molecular approach to the stratification of cardiovascular risk in families with Marfan's syndrome. *N Engl J Med* 1994; 331: 148–53.

147. Lee B, Godfrey M, Vitale E *et al.* Linkage of Marfan syndrome and a phenotypically related disorder to two different fibrillin genes. *Nature* 1991; 352: 330–4.

148. Godfrey M, Vandemark N, Wang M *et al.* Prenatal diagnosis and a donor splice site mutation in fibrillin in a family with Marfan syndrome. *Am J Hum Genet* 1993; 53: 472–80.

149. Rantamaki T, Raghunath M, Karttunen L, Lonnqvist L, Child A, Peltonen L. Prenatal diagnosis of Marfan syndrome: identification of a fibrillin-1 mutation in chorionic villus sample. *Prenat Diag* 1995; 15: 1176–81.



150. Sermon K, Lissens W, Messiaen L *et al.* Preimplantation genetic diagnosis of Marfan syndrome with the use of fluorescent polymerase chain reaction and the Automated DNA Fluorescence Sequencer. *Fertil Steril* 1999; 71: 163–6.
151. Mintz GS, Kotler MN, Segal BL, Parry WR. Two-dimensional echocardiographic recognition of the descending thoracic aorta. *Am J Cardiol* 1979; 44: 232–8.
152. Khandheria BK, Tajik AJ, Taylor CL *et al.* Aortic dissection: review of value and limitations of two-dimensional echocardiography in a six-year experience. *J Am Soc Echocardiogr* 1989; 2: 17–24.
153. Keren A, Kim CB, Hu BS, Eyngorina I *et al.* Accuracy of biplane and multiplane transesophageal echocardiography in diagnosis of typical acute aortic dissection and intramural hematoma. *J Am Coll Cardiol* 1996; 28: 627–36.
154. Buck TH, Gorge G, Hunold P, Erbel R. Three-dimensional imaging in aortic disease by lighthouse transesophageal echocardiography using intravascular ultrasound catheters. *J Am Soc Echocardiogr* 1998; 11: 243–58.
155. Erbel R, Mohr-Kahaly S, Oelert H *et al.* Diagnostic strategies in suspected aortic dissection: comparison of computed tomography, aortography and transesophageal echocardiography. *Am J Card Imaging* 1990; 4: 157–72.
156. Perry GJ, Helmcke F, Nanda NC, Byard C, Soto B. Evaluation of aortic insufficiency by Doppler color flow mapping. *J Am Coll Cardiol* 1987; 9: 952–9.
157. Iliceto S, Ettore G, Francisco G, Antonelli G, Biasco G, Rizzon P. Diagnosis of aneurysm of the thoracic aorta. Comparison between two non invasive techniques: two-dimensional echocardiography and computed tomography. *Eur Heart J* 1984; 5: 545–55.
158. Guéret P, Sénéchal C, Roudaut R. Comparison of transesophageal and transthoracic echocardiography in acute aortic dissection. A multicenter prospective study. *J Am Coll Cardiol* 1991; 17: 264.
159. Nienaber CA, Spielmann RP, von Kodolitsch Y *et al.* Diagnosis of thoracic aortic dissection. Magnetic resonance imaging versus transesophageal echocardiography. *Circulation* 1992; 85: 434–47.
160. Nienaber CA, von Kodolitsch Y, Nicolas V *et al.* The diagnosis of thoracic aortic dissection by noninvasive imaging procedures. *N Engl J Med* 1993; 328: 1–9.
161. Kersting-Sommerho BA, Higgins CB, White RD, Sommerho CP, Lipton MJ. Aortic dissection: Sensitivity and specificity of MR imaging. *Radiology* 1988; 166: 651–5.
162. Yang PC, Kerr AB, Liu AC *et al.* New real-time interactive cardiac magnetic resonance imaging system complements echocardiography. *J Am Coll Cardiol* 1998; 32: 2049–56.
163. Prince MR, Narasimham DL, Jacoby WT *et al.* Three-dimensional gadolinium-enhanced MR angiography of the thoracic aorta. *Am J Roentgenol* 1996; 166: 1387–97.
164. Krinsky GA, Rofsky NM, DeCorato DR *et al.* Thoracic aorta: comparison of gadolinium-enhanced three-dimensional MR angiography with conventional MR imaging. *Radiology* 1997; 202: 183–93.
165. Deutsch HJ, Sechtem U, Meyer H, Theissen P, Schicha H, Erdmann E. Chronic aortic dissection: comparison of MR imaging and transesophageal echocardiography. *Radiology* 1994; 192: 645–50.
166. Wagner S, Auermann W, Buser P *et al.* Diagnostic accuracy and estimation of the severity of valvular regurgitation from the signal void on cine magnetic resonance images. *Am Heart J* 1989; 118: 760–7.
167. Pelc NJ, Herfkens RJ, Shimakawa A, Enzmann DR. Phase contrast cine magnetic resonance imaging. *Magn Reson Q* 1991; 7: 229–54.
168. Honda T, Hamada M, Matsumoto Y, Matsouka H, Hiwada K. Diagnosis of Thrombus and Blood Flow in Aortic Aneurysm using Tagging Cine Magnetic Resonance Imaging. *Int J Angiol* 1999; 8: 57–61.
169. van Rossum AC, Post JC, Visser CA. Coronary imaging using MRI. *Herz* 1996; 21: 97–105.
170. Solomon SL, Brown JJ, Glazer HS, Mirowitz SA, Lee JK. Thoracic aortic dissection: pitfalls and artifacts in MR imaging. *Radiology* 1990; 177: 223–8.
171. Wol. KA, Herold CJ, Tempny CM, Parravano JG, Zerhouni EA. Aortic dissection: atypical patterns seen at MR imaging. *Radiology* 1991; 181: 489–95.
172. Robb GP, Steinberg I. Visualization of chambers of heart, pulmonary circulation and great blood vessels in man: a practical method. *Am J Roentgenol* 1939; 41: 1–17.
173. Dinsmore RE, Rourke JA, DeSanctis RW, Harthorne JW, Austen WG. Angiographic findings in dissecting aortic aneurysm. *N Engl J Med* 1966; 275: 1152–7.
174. Shuford WH, Sybers RG, Weens HS. Problems in the aortographic diagnosis of dissecting aneurysms of the aorta. *N Engl J Med* 1969; 280: 225–31.
175. Sanders C. Current role of conventional and digital aortography in the diagnosis of aortic disease. *J Thorac Imaging* 1990; 5: 48–59.
176. Williams DM, Lee DY, Hamilton BH *et al.* The dissected aorta: part III. Anatomy and radiologic diagnosis of branch vessel compromise. *Radiology* 1997; 203: 37–44.
177. Rackson ME, Lossef SV, Sos TA. Renal artery stenosis in patients with aortic dissections: increasing prevalence. *Radiology* 1990; 177: 555–8.
178. Khandheria BK. Aortic dissection: the last frontier. *Circulation* 1993; 87: 1765–8.
179. Cigarroa JE, Isselbacher FM, De Sanctis RW, Eagle KA. Diagnostic imaging in the evaluation of suspected aortic dissection. Old standards and new directions. *N Engl J Med* 1993; 328: 35–43.
180. Chirillo F, Cavallini C, Longhini C *et al.* Comparative diagnostic value of transesophageal echocardiography and retrograde aortography in the evaluation of thoracic aortic dissection. *Am J Cardiol* 1994; 74: 590–5.
181. Eagle KA, Quertermous T, Kritzer GA *et al.* Spectrum of conditions initially suggesting acute aortic dissection but with negative aortograms. *Am J Cardiol* 1986; 57: 322–6.



182. Bansal RC, Chandrasekaran K, Ayala K, Smith DC. Frequency and explanation of false negative diagnosis of aortic dissection by aortography and transesophageal echocardiography. *J Am Coll Cardiol* 1995; 25: 1393–401.
183. Deeb GM, Williams DM, Bolling SF *et al*. Surgical delay for acute type A dissection with malperfusion. *Ann Thorac Surg* 1997; 64: 1669–75; discussion 1675–7.
184. Gorge G, Ge J, Haude M, Baumgart D, Buck T, Erbel R. Initial experience with a steerable intravascular ultrasound catheter in the aorta and pulmonary artery. *Am J Cardiac Imaging* 1995; 9: 180–4.
185. Bruce CJ, Packer DL, Seward JB. Transvascular Imaging: Feasibility Study Using a Vector Phase Array Ultrasound Catheter. *Echocardiography* 1999; 16: 425–30.
186. Borst HG, Lass J, Haverich A. A new look at acute type-A dissection of the aorta. *Eur J Cardiothorac Surg* 1987; 1: 186–9.
187. Lemole GM, Strong MD, Spagna PM, Karmilowicz NP. Improved results for dissecting aneurysms. Intraluminal sutureless prosthesis. *J Thorac Cardiovasc Surg* 1982; 83: 249–55.
188. Najafi H, Dye WS, Javid H, Hunter JA, Goldin MD, Julian OC. Acute aortic regurgitation secondary to aortic dissection. Surgical management without valve replacement. *Ann Thorac Surg* 1972; 14: 474–82.
189. Culliford AT, Ayvaliotis B, Shemin R, Colvin SB, Isom OW, Spencer FC. Aneurysms of the ascending aorta and transverse arch: surgical experience in 80 patients. *J Thorac Cardiovasc Surg* 1982; 82: 701–10.
190. Miller DC. Surgical management of acute aortic dissection: new data. *Semin Thorac Cardiovasc Surg* 1991; 3: 225–37.
191. Fraser CD, Wang N, Mee RB *et al*. Repair of insufficient bicuspid aortic valves. *Ann Thorac Surg* 1994; 58: 386–90.
192. Gott VL, Cameron DE, Pyeritz RE *et al*. Composite graft repair of Marfan aneurysm of the ascending aorta: results in 150 patients. *J Card Surg* 1994; 9: 482–9.
193. Kouchoukos NT, Wareing TH, Murphy SF, Perrillo JB. Sixteen-year experience with aortic root replacement. Results in 172 operations. *Ann Surg* 1991; 214: 308–18; discussion 318–20.
194. Bentall H, De Bono A. A technique for complete replacement of the ascending aorta. *Thorax* 1968; 23: 338–9.
195. Kouchoukos NT, Karp RB, Blackstone EH, Kirklin JW, Pacifico AD, Zorn GL. Replacement of the ascending aorta and aortic valve with a composite graft. Results in 86 patients. *Ann Surg* 1980; 192: 403–13.
196. David TE, Feindel CM. An aortic valve-sparing operation for patients with aortic incompetence and aneurysm of the ascending aorta. *J Thorac Cardiovasc Surg* 1992; 103: 617–21; discussion 622.
197. Sarsam MA, Yacoub M. Remodeling of the aortic valve annulus. *J Thorac Cardiovasc Surg* 1993; 105: 435–8.
198. Bachet J, Gigou F, Laurian C, Bical O, Goudot B, Guilmet D. Four-year clinical experience with the gelatin-resorcine-formol biological glue in acute aortic dissection. *J Thorac Cardiovasc* 1982; 83: 212–7.
199. Pego Fernandes PM, Stolf NA, Moreira LF, Pereira Barreto AC, Bittencourt D, Jatene AD. Management of aortic insufficiency in chronic aortic dissection. *Ann Thorac Surg* 1991; 51: 438–42.
200. Frater RW. Aortic valve insufficiency due to aortic dilatation: correction by sinus rim adjustment. *Circulation* 1986; 74 I: 136–42.
201. Ergin MA, O'Connor J, Guinto R, Griep RB. Experience with profound hypothermia and circulatory arrest in the treatment of aneurysms of the aortic arch. Aortic arch replacement for acute aortic arch dissections. *J Thorac Cardiovasc Surg* 1982; 84: 649–55.
202. Heinemann M, Laas J, Jurmann M, Karck M, Borst HG. Surgery extended into the aortic arch in acute type A dissection. Indications, techniques and results. *Circulation* 1991; 84: III25–30.
203. Bachet J, Guilmet D, Goudot B *et al*. Cold cerebroplegia. *J Thorac Cardiovasc Surg* 1991; 102: 85–93; discussion 93–4.
204. Griep RB, Ergin MA, Lansman SL, Galla JD, Pogo G. The physiology of hypothermic circulatory arrest. *Semin Thorac Cardiovasc Surg* 1991; 3: 188–93.
205. Borst HG, Walterbusch G, Schaps D. Extensive aortic replacement using 'elephant trunk' prosthesis. *Thorac Cardiovasc Surg* 1983; 31: 37–40.
206. Borst HG, Frank G, Schaps D. Treatment of extensive aortic aneurysms by a new multiple-stage approach. *J Thorac Cardiovasc Surg* 1988; 95: 11–3.
207. Yoshinaga M, Oku S, Nomura Y, Nagai E. A case of Marfan syndrome in an adolescent with aortic dissection: should the recommendation for surgical intervention be changed? *Pediatr Cardiol* 1999; 20: 431–4.
208. Treasure T. Elective replacement of the aortic root in Marfan's syndrome. *Br Heart J* 1993; 69: 101–3.
209. Walker PJ, Miller DC. Aneurysmal and ischaemic complications of type B (type III) aortic dissections. *Semin Vasc Surg* 1992; 5: 198–214.
210. Cambria RP, Brewster DC, Gertler J *et al*. Vascular complications associated with spontaneous aortic dissection. *J Vasc Surg* 1988; 7: 199–209.
211. Elefteriades JA, Hammond GL, Gusberg RJ, Kopf GS, Baldwin JC. Fenestration revisited: a safe and effective procedure for descending aortic dissection. *Arch Surg* 1990; 125: 786–90.
212. Laas J, Heinemann M, Schaeffers HJ, Daniel W, Borst HG. Management of thoracoabdominal malperfusion in aortic dissection. *Circulation* 1991; 84: III20–4.
213. Elefteriades JA, Hartleroad J, Gusberg RJ *et al*. Long-term experience with descending aortic dissection: the complication-specific approach. *Ann Thorac Surg* 1992; 53:11–20; discussion 20–1.
214. Fann JJ, Sarris GE, Sarris GE, Mitchell RS *et al*. Treatment of patients with aortic dissection presenting with



peripheral vascular complications. *Ann Surg* 1990; 212: 705–13.

215. Miller DC, Mitchell RS, Oyer PE, Stinson EB, Jamieson SW, Shumway NE. Independent determinants of operative mortality for patients with aortic dissections. *Circulation* 1984; 70: 153–64.

216. Williams DM, Brothers TE, Messina LM. Relief of mesenteric ischaemia in type III aortic dissection with percutaneous fenestration of the aortic septum. *Radiology* 1990; 174: 450–2.

217. Cowling MG, Redwood D, Buckenham TM. Case report: critical lower limb ischaemia due to aortic dissection relieved by percutaneous transfemoral fenestration. *Clin Radiol* 1995; 50: 654–7.

218. Faykus MH Jr, Hiette P, Koopot R. Percutaneous fenestration of a type I aortic dissection for relief of lower extremity ischaemia. *Cardiovasc Intervent Radiol* 1992; 15: 183–5.

219. Gorge G, Erbel R. Intravascular ultrasound for monitoring percutaneous fenestration of a membrane from an aortic dissection. *Dtsch Med Wochenschr* 1996; 121: 1598–602.

220. Trerotola SO. Use of a stone basket as a target during fenestration of aortic dissection. *J Vasc Interv Radiol* 1996; 7: 687–90.

221. Kato N, Sakuma H, Takeda K, Hirano T, Nakagawa T. Relief of acute lower limb ischaemia with percutaneous fenestration of intimal flap in a patient with type III aortic dissection — a case report. *Angiology* 1993; 44: 755–9.

222. Saito S, Arai H, Kim K, Aoki N, Tsurugida M. Percutaneous fenestration of dissecting intima with a transseptal needle. *Cathet Cardiovasc Diagn* 1992; 26: 130–5.

223. Walker PJ, Dake MD, Mitchell RS, Miller DC. The use of endovascular techniques for the treatment of complications of aortic dissection. *J Vasc Surg* 1993; 18: 1042–51.

224. Williams DM, Lee DY, Hamilton BH, Marx MV, Narasimham DL, Kazanjian SN, Prince MR, Andrews JC, Cho KJ, Deeb GM. The dissected aorta: percutaneous treatment of ischaemic complications — principles and results. *J Vasc Interv Radiol* 1997; 8: 605–65.

225. Dake MD, Miller DC, Semba CP, Mitchell RS, Walker PJ, Liddell RP. Transluminal placement of endovascular stent-grafts for the treatment of descending thoracic aortic aneurysms. *N Engl J Med* 1994; 331: 1729–34.

226. Slonim SM, Nyman UR, Semba CP, Miller DC, Mitchell RS, Dake MD. True lumen obliteration in complicated aortic dissection: endovascular treatment. *Radiology* 1996; 201: 161–6.

227. Dake MD, Miller DC, Mitchell RS, Semba CP, Moore KA, Sakai T. The 'first generation' of endovascular stent-grafts for patients with aneurysms of the descending thoracic aorta. *J Thorac Cardiovasc Surg* 1998; 116: 689–703; discussion 703–4.

228. Nienaber CA, Fattori R, Lund G *et al.* Nonsurgical reconstruction of thoracic aortic dissection by stent-graft placement. *N Engl J Med* 1999; 340: 1539–45.

229. Borst HG, Jurmann M, Buhner B, Laas J. Risk of replacement of descending aorta with a standardized left heart

bypass technique. *J Thorac Cardiovasc Surg* 1994; 107: 126–32; discussion 132–3.

230. de Bakey ME, McCollum CH, Graham JM. Surgical treatment of aneurysms of the descending aorta. *J Cardiovasc Surg* 1978; 19: 571–6.

231. Galloway AC, Schwartz DS, Culliford AT *et al.* Selective approach to descending thoracic aortic aneurysm repair: a ten-year experience. *Ann Thorac Surg* 1996; 62: 1152–7.

232. Inoue K, Sato M, Iwase T *et al.* Clinical endovascular placement of branched graft for type B aortic dissection. *J Thorac Cardiovasc Surg* 1996; 112: 1111–3.

233. Moon MR, Mitchell RS, Dake MD, Zarins CK, Fann JL, Miller DC. Simultaneous abdominal aortic replacement and thoracic stent-graft placement for multilevel aortic disease. *J Vasc Surg* 1997; 25: 332–40.

234. Lee DY, Williams DM, Abrams GD. The dissected aorta. part II. Differentiation of the true from the false lumen with intravascular US. *Radiology* 1997; 203: 32–6.

235. Shennan T. Dissecting aneurysm. Medical Research Council Special Report Series, No 193. London: Her Majesty's Stationery Office, 1984.

236. Slonim SM, Nyman U, Semba CP, Miller DC, Mitchell RS, Dake MD. Aortic dissection: percutaneous management of ischaemic complications with endovascular stents and balloon fenestration. *J Vasc Surg* 1996; 23: 241–51; discussion 251–3.

237. Murray JW, Mann JJ, Genecin A, McKusick VA. Fever with dissecting aneurysm of the aorta. *Am J Med* 1976; 61: 140–4.

238. Link J, Muller-Hulsbeck S, Brossmann J, Steens JC, Heller M. Perivascular inflammatory reaction after percutaneous placement of covered stents. *Cardiovasc Intervent Radiol* 1996; 19: 345–7.

239. Deeb GM, Williams DM, Bolling SF *et al.* Surgical delay for acute type A dissection with malperfusion. *Ann Thorac Surg* 1997; 64: 1669–75; discussion 1675–7.

240. Anagnostopoulos CE. Acute aortic dissection. Baltimore: University Park Press, 1975.

241. Asfoura JY, Vidt DG. Acute aortic dissection. *Chest* 1991; 99: 724–9.

242. Fuster V, Halperin JL. Aortic dissection: a medical perspective. *J Card Surg* 1994; 9: 713–28.

243. Bickersta.LK, Pairolo PC, Hollier LM *et al.* Thoracic aortic aneurysms: a population based study. *Surgery* 1982; 92: 1103–8.

244. Fowkes FG, Macintyre CC, Ruckley CV. Increasing incidence of aortic aneurysms in England and Wales. *Br Med J* 1989; 298: 33–5.

245. Meszaros I, Morocz J, Szilvi J *et al.* Epidemiology and clinicopathology of aortic dissection. *Chest* 2000; 117: 1271–8.

246. Glower DD, Speier RH, White WD, Smith LR, Rankin JS, Wolfe WG. Management and longterm outcome of aortic dissection. *Ann Surg* 1991; 214: 31–41.

247. Masuda Y, Takanashi K, Takasu J, Watanabe S. Natural history and prognosis of medical treatment for the patients



with aortic dissections. *Nippon Geka Gakkai Zasshi* 1996; 97: 890–3.

248. Eagle KA, Brukmann D, Isselbacher E *et al.* Predictive of mortality in patients with type A acute aortic dissections – results from the International Registry of Acute Aortic Dissection (IRAD). *J Am Coll Cardiol* 2000; 35: 323.

249. Wigle RL, Moran JM. Spontaneous healing of a traumatic thoracic aortic tear: case report. *J Trauma* 1991; 31: 280–3.

250. Di Cesare E, Di Renzi P, Pavone P, Marsili L, Castallo F, Passariello R. Postsurgical follow-up of aortic dissections by MRI. *Eur J Radiol* 1991; 13: 27–30.

251. Hara K, Yamaguchi T, Wanibuchi Y, Kurokawa K. The role of medical treatment of distal type aortic dissection. *Int J Cardiol* 1991; 32: 231–40.

252. Barron DJ, Livesey SA, Brown IW, Delaney DJ, Lamb RK, Monro JL. Twenty-year follow-up of acute type A dissection: the incidence and extent of distal aortic disease using magnetic resonance imaging. *J Card Surg* 1997; 12: 147–59.

253. Masani ND, Banning AP, Jones RA, Ruttley MS, Fraser AG. Follow-up of chronic thoracic aortic dissection: comparison of transesophageal echocardiography and magnetic resonance imaging. *Am Heart J* 1996; 131: 1156–63.

254. Maeci S, Baroni M, Terrazzi M *et al.* Ambulatory follow-up of aortic dissection: comparison between computed tomography and biplane transesophageal echocardiography. *Int J Card Imaging* 1996; 12: 105–11.

255. Bogaert J, Meyns B, Rademakers FE *et al.* Follow-up of aortic dissection: contribution of MR angiography for evaluation of the abdominal aorta and its branches. *Eur Radiol* 1997; 7: 695–702.

256. Ide K, Uchida H, Otsuji H *et al.* Acute aortic dissection with intramural hematoma: possibility of transition to classic dissection or aneurysm. *J Thorac Imaging* 1996; 11: 46–52.

257. Muluk SC, Kaufman JA, Torchiana DF, Gertler JP, Cambria RP. Diagnosis and treatment of thoracic aortic intramural hematoma. *J Vasc Surg* 1996; 24: 1022–9.

258. Murray JG, Manisali M, Flamm SD *et al.* Intramural hematoma of the thoracic aorta: MR image findings and their prognostic implications. *Radiol* 1997; 204: 349–55.

259. Pepi M, Campodonico J, Galli C *et al.* Rapid diagnosis and management of thoracic aortic dissection and intramural hematoma: a prospective study of advantages of multiplane vs. biplane transesophageal echocardiography. *Eur J Echocardiography* 2000; 1: 72–9.

260. Bolognesi R, Manca C, Tsiatas D *et al.* Aortic intramural hematoma: an increasingly recognized aortic disease. *Cardiology* 1998; 89: 178–83.

261. Kang DH, Song JK, Song MG *et al.* Clinical and echocardiographic outcomes of aortic intramural haemorrhage compared with acute aortic dissection. *Am J Cardiol* 1998; 81: 202–6.

262. Lenferink S, Sechtem U. Diagnosis and therapy of an intramural hematoma of the ascending aorta. *Dtsch Med*

*Wschr* 2000; 125: 489–92.

263. Kaji S, Nishigami K, Akasaka T *et al.* Prediction of progression or regression of type A aortic intramural haematoma by computed tomography. *Circulation* 1999; 100: II281–6.

264. Vilacosta I, San Roman JA, Ferreiros J, Aragoncillo P, Mendez R, Castillo JA, Rollan MJ, Batlle E, Peral V, Sanchez-Harguindey L. Natural history and serial morphology of aortic intramural haematoma: a novel variant of aortic dissection. *Am Heart J* 1997; 134: 495–507.

265. Coady MA, Rizzo JA, Elefteriades JA. Pathologic variants of thoracic aortic dissections. Penetrating atherosclerotic ulcers and intramural haematomas. *Cardiol Clin* 1999; 17: 637–57.

266. Vilacosta I, San Roman JA, Aragoncillo P *et al.* Penetrating atherosclerotic aortic ulcer: documentation by transesophageal echocardiography. *J Am Coll Cardiol* 1998; 32: 83–9.

267. Hussain S, Glover JL, Bree R, Bendick PJ. Penetrating atherosclerotic ulcers of the thoracic aorta. *J Vasc Surg* 1989; 9: 710–7.

268. Ayella RJ, Hankins JR, Turney SZ, Cowley RA. Ruptured thoracic aorta due to blunt trauma. *J Trauma* 1977; 17: 199–205.

269. Smith MD, Cassidy JM, Souther S *et al.* Transesophageal echocardiography in the diagnosis of traumatic rupture of the aorta. *N Engl J Med* 1995; 332: 356–62.

270. Vignon P, Gueret P, Vedrinne JM *et al.* Role of transesophageal echocardiography in the diagnosis and management of traumatic aortic disruption. *Circulation* 1995; 92: 2959–68.

271. Vignon P, Rambaud G, Francois B, Preux PM, Lang RM, Gastinne H. Quantification of traumatic hemomediastinum using transesophageal echocardiography. *Chest* 1998; 113: 1475–80.

272. Ura M, Sakata R, Nakayama Y, Goto T. Ultrasonographic demonstration of manipulation-related aortic injuries after cardiac surgery. *J Am Coll Cardiol* 2000; 35: 1303–10.

273. Groenink M, Rozendaal L, Naeff MS *et al.* Marfan syndrome in children and adolescents: predictive and prognostic value of aortic root growth for screening for aortic complications. *Heart* 1998; 80: 163–9.

274. Gott VL, Greene PS, Alejo DE *et al.* Replacement of the aortic root in patients with Marfan's syndrome. *N Engl J Med* 1999; 340: 1307–13.

275. Finkbohner R, Johnston D, Crawford ES, Coselli J, Milewicz DM. Marfan syndrome. Long-term survival and complications after aortic aneurysm repair. *Circulation* 1995; 91: 728–33.

276. Silverman DI, Burton KJ, Gray J *et al.* Life expectancy in the Marfan syndrome. *Am J Cardiol* 1995; 75: 157–60.

277. Crawford ES, Coselli JS. Marfan's syndrome: combined composite valve graft replacement of the aortic root and transaortic mitral valve replacement. *Ann Thorac Surg* 1988; 45: 296–302.



278. McDonald GR, Scha..HV, Pyeritz RE, McKusick VA, Gott VL. Surgical management of patients with the Marfan syndrome and dilatation of the ascending aorta. *J Thorac Cardiovasc Surg* 1981; 81: 180–6.
279. American Academy of pediatrics Committee on Genetics. Health supervision for children with Marfan syndrome. *Pediatrics* 1996; 98: 978–82.
280. Taylor JFN. Clinical pediatric cardiology. *Curr Opin Cardiol* 1993; 8: 108–13.
281. Braverman AC. Exercise and the Marfan syndrome. *Med Sci Sports Exerc* 1998; 30: 387–95.
282. Neufang KF, Theissen P, Deider S, Sechtem U. Thoracic aorta dissection —the place of MRT and CT in the follow-up after prosthetic aortic replacement. *Fortschr Rontgenstr* 1989; 151: 659–65.
283. Rizzo JA, Darr U, Fischer M *et al.* Multimodality serial follow-up of thoracic aortic aneurysms. *Int J Angiol* 1997; 6: 153–6.
284. Murphy DA, Craver JM, Jones EL, Bone DK, Guyton RA, Hatcher CR Jr. Recognition and management of ascending aortic dissection complicating cardiac surgical operations. *J Thorac Cardiovasc Surg* 1983; 85: 247–56.
285. Gott JP, Cohen CL, Jones EL. Management of ascending aortic dissections and aneurysms early and late following cardiac operations. *J Card Surg* 1990; 5: 2–13.
286. Suzuki S, Kondo H, Imoto K *et al.* Type A acute aortic dissection: late reoperations for dilatation of the distal false lumen and aortic regurgitation. *Kyobu Geka* 1998; 51: 656–60.
287. Le Heuzey JY, Guize L, Guerinon J, Forman J, Sellier P, Maurice P. Dissection of the ascending aorta after aortic valve replacement. *Arch Mal Coeur Vaiss* 1983; 76: 1349–56.
288. von Kodolitsch Y, Simic O, Schwartz A *et al.* Predictors of proximal aortic dissection at the time of aortic valve replacement. *Circulation* 1999; 100 II: 287–94.
289. Albat B, Thevenet A. Dissecting aneurysms of the ascending aorta occurring late after aortic valve replacement. *J Cardiovasc Surg* 1992; 33: 272–5.
290. Derkac W, Laks H, Cohn LH, Collins JJ Jr. Dissecting aneurysms after aortic valve replacement. *Arch Surg* 1974; 109: 388–90.
291. Ralph-Edwards A, David TE, Bos J. Infective endocarditis in patients who had replacement of the aortic root. *Ann Thorac Surg* 1994; 58: 429–32.
292. Soyer R, Bessou JP, Bouchart F *et al.* Surgical treatment of infected composite graft after replacement of ascending aorta. *Ann Thorac Surg* 1994; 58: 425–8.
293. Kirklin JW, Barrat-Boyes BG. In: *Cardiac Surgery*, 2nd edn. New York: Churchill Livingstone, 1993; 2: 523–4.
294. Karck M, Cremer J, Wawersik J, Haverich A. Reoperation for aneurysmal disease of the ascending aorta in patients with concomitant aortic valve incompetence. *J Thorac Cardiovasc Surg* 1996; 112: 1392–3.
295. Crawford ES, Crawford JL, Safi HJ, Coselli JS. Redo operations for recurrent aneurysmal disease of the ascending aorta and transverse aortic arch. *Ann Thorac Surg* 1985; 40:



*Traducere de: prof. dr. M.D. Datcu, prof. dr. Georgeta Datcu, dr. Antoniu Petriș, dr. Irina Costache, dr. Ileana Antohe, dr. Viviana Aursulesei, dr. Dan Iliescu, dr. Liliانا Slătineanu, dr. Ciprian Acasandrei, dr. Oana Ionașcu, dr. Hellen Rotinberg, dr. Ana-Maria Boanță.*





Acest ghid a fost sponsorizat de compania farmaceutică ***Aventis Intercontinental***